

脊柱外固定弹性应力治疗跳跃性脊柱骨折

<https://doi.org/10.12307/2022.177>郭小惠¹, 宋西正², 向含睿², 康熙荣¹, 李达明¹, 康禹², 胡军¹, 盛凯²

投稿日期: 2021-02-01

送审日期: 2021-02-05

采用日期: 2021-06-17

在线日期: 2021-08-04

中图分类号:

R459.9; R319; R683.2

文章编号:

2095-4344(2022)06-00919-05

文献标识码: A

文章快速阅读:

对象:

跳跃性脊柱骨折患者 65 例。

分组治疗:

(1) 对照组 (n=32) 进行椎弓根螺钉置入内固定治疗;
(2) 试验组 (n=33) 进行脊柱外固定弹性应力治疗。

观察指标:

(1) 伤椎前缘高度丢失率;
(2) Oswestry 功能障碍指数;
(3) 目测类比评分;
(4) 骨痂形成情况。

结论:

脊柱外固定弹性应力治疗跳跃性脊柱骨折较传统椎弓根螺钉具有更好的效果。

文题释义:

脊柱外固定弹性应力: 脊柱的外固定装置由经皮椎弓根螺钉和体外连接纵形长棒组成, 在固定后轻微弯曲, 患者在活动中自然产生一种微量的弹性活动, 即弹性应力。这种弹性应力对骨折椎体的骨折面产生微量有效的弹性生物应力刺激, 促进骨痂形成, 促进骨折愈合。**跳跃性脊柱骨折:** 骨折椎体间隔2个或2个以上正常椎体的脊柱骨折, 即多节段非相邻型脊柱骨折, 临床上比较常见, 发生部位主要在胸、腰椎, 其损伤严重、并发伤多, 临床治疗复杂且易出现并发症。

摘要

背景: 目前国内外通常采用非融合性内固定治疗跳跃性脊柱骨折, 易出现相邻椎间盘严重退变、断钉、断棒、脊柱僵硬恢复困难等相关并发症, 尤其是无法避免第二次内固定取出手术, 造成组织再次损伤。**目的:** 分析脊柱外固定弹性应力治疗跳跃性脊柱骨折治疗的临床疗效。**方法:** 选择2016年7月至2019年7月南华大学附属第一医院及重庆郭昌毕骨科医院收治的跳跃性脊柱骨折患者65例, 其中男37例, 女28例, 年龄20~55岁, 按照治疗方式分2组, 对照组(n=32)进行椎弓根螺钉置入内固定治疗, 试验组(n=33)进行脊柱外固定弹性应力治疗。比较两组患者手术前后的伤椎前缘高度丢失率、Oswestry功能障碍指数、目测类比评分及骨痂形成状况。研究获得南华大学附属第一医院及重庆郭昌毕骨科医院伦理委员会批准。**结果与结论:** ①两组患者术后的伤椎前缘高度丢失率均低于术前($P < 0.05$), 试验组术后1周、3个月的伤椎前缘高度丢失率低于对照组($P < 0.05$); ②两组患者术后的Oswestry功能障碍指数、目测类比评分均低于术前($P < 0.05$), 试验组术后1周、3个月的Oswestry功能障碍指数及目测类比评分低于对照组($P < 0.05$); ③试验组患者术后3、12个月的骨痂形成率高于对照组($P < 0.05$); ④结果表明, 脊柱外固定弹性应力治疗跳跃性脊柱骨折较传统椎弓根螺钉具有更好的效果。**关键词:** 跳跃性脊柱骨折; 脊柱外固定; 椎弓根螺钉; 钉棒固定; 弹性应力; 临床疗效; 非融合性; 刚性应力

External spinal fixation elastic stress in the treatment of jumping spinal fracture

Guo Xiaohui¹, Song Xizheng², Xiang Hanrui², Kang Zhaorong¹, Li Daming¹, Kang Yu², Hu Jun¹, Sheng Kai²¹Guochang Bi Orthopedics and Traumatology Hospital of Chongqing, Chongqing 408000, China; ²First Affiliated Hospital, University of South China, Hengyang 421000, Hunan Province, China

Guo Xiaohui, Associate chief physician, Guochang Bi Orthopedics and Traumatology Hospital of Chongqing, Chongqing 408000, China

Corresponding author: Song Xizheng, Chief physician, MD, Professor, Master's supervisor, First Affiliated Hospital, University of South China, Hengyang 421000, Hunan Province, China

Abstract

BACKGROUND: At present, non-fusion internal fixation is usually used in the treatment of jumping spinal fracture which is prone to severe degeneration of adjacent intervertebral discs, broken nails, broken rods, and difficulties in spine stiffness and recovery. In particular, it is impossible to avoid the second internal fixation removal operation, resulting in re-injury of the tissue.**OBJECTIVE:** To analyze the clinical effect of external fixation of spinal elastic stress in the treatment of jumping spinal fracture.**METHODS:** Sixty-five patients with jumping spinal fracture from First Affiliated Hospital of University of South China and Guochang Bi Orthopedics and Traumatology Hospital of Chongqing from July 2016 to July 2019 were selected, including 37 males and 28 females, aged 20~55 years old. They were divided into two groups according to the treatment methods. The control group (n=32) received pedicle screw insertion and internal fixation, and the trial group (n=33) received external fixation and elastic stress treatment. The anterior edge high loss rate, Oswestry dysfunction index, visual analogue scale score, and callus formation were compared between the two groups before and after surgery. This study was approved by the Ethics Committee of First Affiliated Hospital of University of South China and Guochang Bi Orthopedics and Traumatology Hospital of Chongqing.¹重庆郭昌毕骨科医院, 重庆市 408000; ²南华大学附属第一医院, 湖南省衡阳市 421000

第一作者: 郭小惠, 女, 1964年生, 汉族, 重庆市人, 副主任医师, 主要从事中西结合脊柱微创方面的研究。

通讯作者: 宋西正, 主任医师, 博士, 教授, 硕士生导师, 南华大学附属第一医院, 湖南省衡阳市 421000

<https://orcid.org/0000-0003-4579-9306> (郭小惠)

基金资助: 重庆市卫联合中医药科研项目(2019ZY013438), 项目负责人: 宋西正; 湖南省自然科学基金面上项目(2019JJ40266), 项目负责人: 宋西正

引用本文: 郭小惠, 宋西正, 向含睿, 康熙荣, 李达明, 康禹, 胡军, 盛凯. 脊柱外固定弹性应力治疗跳跃性脊柱骨折 [J]. 中国组织工程研究, 2022, 26(6):919-923.



RESULTS AND CONCLUSION: (1) The high loss rate of anterior edge of injured vertebra after surgery was lower than that before surgery in both groups (P < 0.05). The high loss rate of the anterior edge of the injured vertebra was lower in the trial group than that in the control group at 1 week and 3 months after operation (P < 0.05). (2) Postoperative Oswestry disability index and visual analogue scale score in both groups were lower than those before surgery (P < 0.05). Oswestry disability index and visual analogue scale score were lower in the trial group than those in the control group at 1 week and 3 months after surgery (P < 0.05). (3) The callus formation rate in the trial group was higher than that in the control group at 3 and 12 months after surgery (P < 0.05). (4) The results showed that the external fixation of the spine with elastic stress was more effective than that of the traditional pedicle screw in the treatment of jumping spinal fractures.

Key words: jumping spinal fracture; external spinal fixation; pedicle screws; fixed nail stick; elastic stress; clinical efficacy; non-fusion; rigid stress

Funding: Chongqing Municipal Health United Traditional Chinese Medicine Research Project, No. 2019ZY013438 (to SXZ); Hunan Provincial Natural Science Foundation of China, No. 2019JJ40266 (to SXZ)

How to cite this article: GUO XH, SONG XZ, XIANG HR, KANG ZR, LI DM, KANG Y, HU J, SHENG K. External spinal fixation elastic stress in the treatment of jumping spinal fracture. Zhongguo Zuzhi Gongcheng Yanjiu. 2022;26(6):919-923.

0 引言 Introduction

跳跃性脊柱骨折占脊柱骨折的 1.6%–16.7%^[1], 目前国内通常以非融合性内固定实现多节段固定, 由于多椎弓根螺钉、多节段固定治疗造成创组织伤大、出血多, 而且长期多节段非融合性固定治疗易出现相邻椎间盘严重退变、断钉、断棒、脊柱僵硬恢复困难等相关并发症发生, 尤其是无法避免第二次内固定取出手术, 造成组织再次损伤^[2]。单节段胸腰椎骨折采用脊柱外固定弹性应力治疗的创伤小、出血少, 而且能避免第二次内固定取出手术, 在临床中收到了满意效果^[3]。作者在单节段脊柱外固定的基础上, 延长固定棒增加经皮椎弓根螺钉治疗跳跃性脊柱骨折收到了满意疗效。

1 对象和方法 Subjects and methods

1.1 设计 回顾性病例分析, 计量资料进行独立样本 t 检验, 计数资料进行卡方检验。

1.2 时间及地点 试验于 2016 年 7 月至 2019 年 7 月在南华大学附属第一医院、重庆郭昌毕骨伤科医院住院部完成。

1.3 对象 选择 2016 年 7 月至 2019 年 7 月南华大学附属第一医院及重庆郭昌毕骨伤科医院收治的跳跃性脊柱骨折患者 65 例, 其中男 37 例, 女 28 例; 年龄 18–55 岁, 平均 (36.31±8.32) 岁; 涉及椎体 272 个, 其中 T₇ 椎体 13 个, T₈ 椎体 23 个, T₉ 椎体 22 个, T₁₀ 椎体 33 个, T₁₁ 椎体 25 个, T₁₂ 椎体 30 个, L₁ 椎体 36 个, L₂ 椎体 39 个, L₄ 椎体 32 个, L₅ 椎体 16 个。按照治疗方式分 2 组, 对照组 (n=32) 进行椎弓根螺钉置入内固定治疗, 试验组 (n=33) 进行脊柱外固定弹性应力治疗。患者均被告知此次临床试验的相关风险, 并签了署知情同意书。研究获得南华大学附属第一医院及重庆郭昌毕骨伤科医院伦理委员会批准。

纳入标准: 通过 X 射线片、CT、MRI 确定符合多节段跳跃性胸腰椎骨折的诊断标准^[4], 伤椎前后纵韧带完整, 骨块平移入椎管无翻转, 无关节突交锁, denis 分型脊柱前、中柱损伤无失稳; 无明显脊髓、神经损伤者; 临床表现为腰背部疼痛, 翻身起床活动疼痛加重者; 对治疗知情同意并签署知情同意书者; 患者无药物禁忌证或过敏既往史。

排除标准: 患者基础条件差, 有合并严重心肺、脑、肝肾肾功能不全等疾病; X 射线片、CT、MRI 确定伤椎前后纵韧带断裂不完整, 骨块平移入椎管翻转, 关节突交锁, Denis 分型脊柱的三柱损伤并失稳者; 椎管或脊髓神经受损及截瘫

者; 局皮肤挫裂伤并感染者; 有认知功能障碍疾病者。

1.4 材料 脊柱外固定器治疗由多枚经皮椎弓根螺钉 (即 Schanz 螺钉)、纵形长棒、长方形连接块 (内有加压螺钉、撬拨滑槽、长棒锁定钉) 部件构成^[5], 由广东施泰宝医疗科技有限公司提供; 脊柱内固定系统由常州市康辉医疗器械有限公司提供。两种固定系统的生物学特性, 见表 1。

表 1 | 脊柱外固定器与脊柱椎内固定系统的生物学特性 Table 1 | Biological characteristics of spinal external fixator and spinal internal fixation system

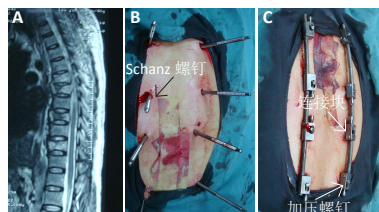
Table with 3 columns: Item, Spinal external fixator, Spinal internal fixation system. Rows include: Production factory, Model, Approval number, Performance structure, Material, Adaptation, Biocompatibility, and Side effects.

1.5 方法 两组患者的手术均由同一组医师操作。

对照组: 患者取俯卧位, 全身麻醉。待麻醉生效后消毒铺巾, 切开皮肤 30–40 cm 长, 逐层分离, 显露伤椎上下左右关节突, 用多枚椎弓根螺钉经椎弓根置入椎体, 左右双侧用短棒或长纵形棒连接固定构成一个刚性稳定的内固定结构。在撑开复位、固定完成后, 冲洗伤口、逐层缝合。术后常规抗生素抗感染并伤口定期换药。患者 1 周后可下床活动, 定期影像学复查, 直到骨折椎体骨痂形成。1 年后再行第 2 次内固定取出手术。在第 2 次内固定取出完成以后, 重复第 1 次手术抗生素使用和伤口定期换药, 伤口愈合后告病治愈。

试验组: 患者取俯卧位, 全身麻醉。待麻醉生效后, 在 C 型臂机监视下确定骨折椎体上下关节突经皮置钉标记; 消毒铺巾, 切开标记处皮肤约 5 mm, 用 Schanz 螺钉经皮椎弓根置入椎体, 术中 C 形臂机再次监视注意 Schanz 螺钉置入方向、深度; 确定置钉的准确位置, 使 Schanz 螺钉置入椎体前 1/3 处为度。检查 Schanz 螺钉在椎弓根内未进入椎管伤及脊髓、神经后, 在 Schanz 螺钉外露端头 (体外) 套入连接块, 2 根长棒与多枚 Schanz 螺钉串行连接构成一个脊柱外

固定装置。撑开二连接块间距约 1 cm，同时旋转连接块上的加压螺钉，对骨折椎体上下的 Schanz 螺钉进行纵向撬拨撑开，加压复位，使 2 根纵形长棒在 Schanz 螺钉作用下，发生弯曲的弹性固定，再次检查骨折椎体复位满意后，锁定连接块上的每个螺钉，以防松动移位。用大力剪咬除 Schanz 螺钉外露端头，见图 1。



图注：图中 A 为术前 MRI 片；B 为术中 Schanz 螺钉置入；C 为术后即刻脊柱弹性外固定

图 1 | 跳跃性脊柱骨折行脊柱外固定治疗

Figure 1 | External spinal fixation for jumping spinal fracture

连接块及纵形长棒在体外露约 1 cm 高，用无菌敷料遮盖，建立无菌环境，每周换药一次即可。检查双下肢活动正常，告手术结束^[5]。

1.6 主要观察指标 比较两组患者术前及术后 1 周、3 个月的伤椎高度、Oswestry 功能障碍指数及目测类比评分。手术前后通过拍摄 X 射线片评估伤椎高度，伤椎前缘高度丢失率 = 伤椎前缘高度 / 伤椎后缘高度 × 100%^[4]。Oswestry 功能障碍指数问卷表是由 10 个问题组成，包括疼痛的强度、生活自理、提物、步行、坐位、站立、干扰睡眠、性生活、社会生活、旅游等 10 个方面，每个问题 6 个选项，每个问题的最高得分为 5 分、最低分为 0 分，总得分越高表明功能障碍越严重^[1]。目测类比评分将疼痛分为 0-10 分，让患者根据自己感觉选择对应的评分，得分越高疼痛越严重^[6]。

比较两组患者术后 3, 12 个月的伤椎骨痂形成率。术后 3, 12 个月时拍摄椎体 X 射线片，外骨痂形成和生长及骨折线被骨痂桥接判定为骨折愈合^[6]。

1.7 统计学分析 采用 SPSS 23.0 软件进行数据统计分析，两组伤椎高度、Oswestry 功能障碍指数、目测类比评分比较采用独立样本 t 检验，骨痂形成率比较采用卡方检验， $P < 0.05$ 为差异有显著性意义。

2 结果 Results

2.1 参与者数量分析 65 例患者均完成术后 12 个月随访，进入结果分析。

2.2 试验分组流程 见图 2。

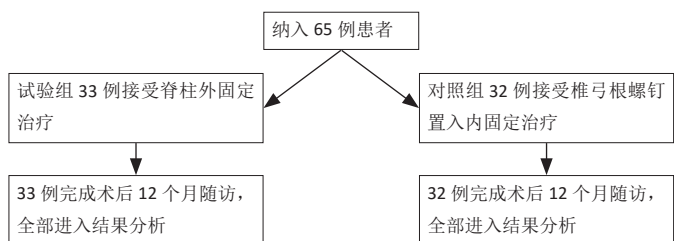


图 2 | 试验分组流程

Figure 2 | Trial flow chart of group assignment

2.3 两组患者基线资料比较 两组患者的年龄、性别、病程、伤椎分布情况比较差异均无显著性意义 ($P > 0.05$)，见表 2。

表 2 | 两组患者基线资料比较

Table 2 | Comparison of baseline data between the two groups

组别	n	男 / 女 (n)	年龄 ($\bar{x} \pm s$, 岁)	病程 ($\bar{x} \pm s$, d)	病变部位 (胸椎 / 腰椎, n)	
试验组	33	20/13	36.31±8.31	3.20±1.31	72/60	
对照组	32	17/15	39.95±9.58	3.84±1.45	77/63	
检验统计量			$\chi^2=0.639$	$t=2.112$	$t=1.388$	$\chi^2=0.107$
P 值			0.424	0.037	0.168	0.859

2.4 两组患者手术情况比较 所有手术均顺利完成，术中未出现神麻醉意外、神经损伤等并发症，两组患者切口愈合良好。

2.5 两组患者伤椎高度丢失率比较 两组患者术前的伤椎前缘高度丢失率比较差异无显著性意义 ($P > 0.05$)；两组患者术后的伤椎前缘高度丢失率均低于术前 ($P < 0.05$)，试验组术后 1 周、3 个月的伤椎前缘高度丢失率低于对照组 ($P < 0.05$)，见表 3。

表 3 | 两组患者手术前后伤椎前缘高度丢失率比较 ($\bar{x} \pm s$, %)

Table 3 | Comparison of the high loss rates of the anterior edge of the injured vertebra before and after operation between the two groups

组别	n	术前	术后 1 周	术后 3 个月
试验组	33	34.756±6.553	6.706±2.005 ^a	3.614±1.525 ^a
对照组	32	33.235±6.867	10.281±1.706 ^a	6.384±2.181 ^a
t 值		0.445	0.124	0.162
P 值		0.657	0.032	0.048

表注：与术前比较，^a $P < 0.05$

2.6 两组患者 Oswestry 功能障碍指数与目测类比评分比较 两组患者术后的 Oswestry 功能障碍指数与目测类比评分比较差异均无显著性意义 ($P > 0.05$)；两组患者术后的 Oswestry 功能障碍指数与目测类比评分均低于术前 ($P < 0.05$)；试验组术后 1 周、3 个月的 Oswestry 功能障碍指数与目测类比评分低于对照组 ($P < 0.05$)，见表 4。

表 4 | 两组患者手术前后 Oswestry 功能障碍指数与目测类比评分的比较 ($\bar{x} \pm s$, 分)

Table 4 | Comparison of Oswestry dysfunction index and visual analogue scale score before and after surgery between the two groups

组别	n	Oswestry 功能障碍指数			目测类比评分		
		术前	术后 1 周	术后 3 个月	术前	术后 1 周	术后 3 个月
试验组	33	91.09±1.51	68.31±2.20 ^a	18.33±1.32 ^a	7.63±0.88	2.17±0.77 ^a	0.43±0.50 ^a
对照组	32	91.01±1.31	74.61±2.44 ^a	27.59±1.41 ^a	7.45±0.84	4.80±0.80 ^a	2.08±0.65 ^a
t 值		0.282	5.227	10.351	1.069	2.982	7.089
P 值		0.778	0.035	0.027	0.288	0.046	0.025

表注：与术前比较，^a $P < 0.05$

2.7 两组患者骨痂形成率比较 试验组患者术后 3, 12 个月的骨痂形成率高于对照组 ($P < 0.05$)，见表 5。

2.8 材料宿主反应 随访过程中，试验组有个别病例出现钉道口周围发红，予以伤口换药及口服抗生素，再加钉道口周围涂抹纳米银离子后，钉道口周围发红消失。植入材料的经

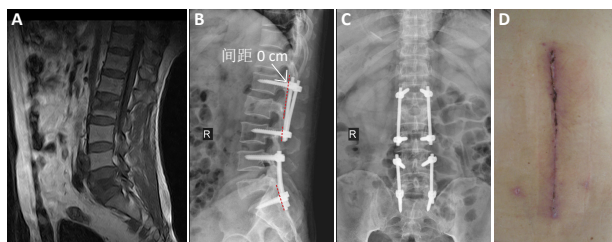
皮椎弓根螺钉 (Schanz 螺钉) 为钛金属材料是正规医疗器械公司生产的合格产品, 在临床应用中未发现相关的不良反应。

表 5 | 两组患者术后骨痂形成率的比较 (n/%)

Table 5 | Comparison of callus formation rates after surgery in both groups

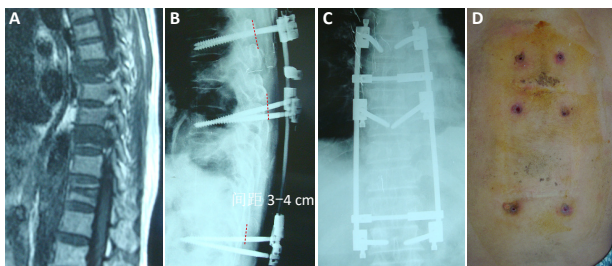
组别	n	术后 3 个月		术后 12 个月	
		骨痂形成	骨痂未形成	骨痂形成	骨痂未形成
试验组	33	31/94	2/6	32/97	1/3
对照组	32	24/75	8/25	27/84	5/16
χ^2 值		4.477		5.346	
P 值		0.044		0.027	

2.9 典型病例资料图片 见图 3, 4。



图注: 图中 A 为术前 MRI 片, 确诊为跳跃性脊柱骨折; B 为术后 1 周 X 射线侧位片; C 为术后 1 周 X 射线正位片; D 为术后 2 周皮肤切口图片
图 3 | 对照组中 1 例跳跃性脊柱骨折患者进行椎弓根螺钉置入内固定治疗前后的资料图片

Figure 3 | Data images before and after pedicle screw internal fixation in a patient with jumping spinal fracture in the control group



图注: 图中 A 为术前 MRI 片, 确诊为跳跃性脊柱骨折; B 为术后 1 周 X 射线侧位片; C 为术后 1 周 X 射线正位片; D 为术后 3 个月外固定针眼
图 4 | 试验组中 1 例跳跃性脊柱骨折患者进行脊柱外固定治疗前后的资料图片

Figure 4 | Data images of a patient with jumping spinal fracture in the trial group before and after spinal external fixation

3 讨论 Discussion

脊柱外固定给脊柱骨折提供一种弹性应力, 使患者行走或座位时产生微量弹性压缩, 在卧床休息时产生微量弹性撑开, 从而以合适弹性应力来维持动态稳定, 促进骨折愈合到理想状态, 影响骨细胞的代谢、分泌、分裂、传代等, 在生物力学环境内影响骨痂的形成^[7-8]。同一类型脊柱骨折, 不同治疗方法会影响骨折愈合质量, 其原因是不同治疗方法造成了不同程度的生物应力效应, 从而出现不同程度的骨折愈合, 持续动态生物应力对促进骨折愈合影响十分重要^[9]。

高能量暴力易造成跳跃性脊柱骨折, 同时也易出现一些全身多发性严重损伤^[10]。对于严重全身性多发损伤的椎体压

缩、椎管狭窄患者 (无脊髓损伤), 选择传统开放后路减压、整复、内固定的非融合性固定^[11]。国内外很多学者尝试用小切口肌间隙入路置钉, 经皮椎弓根内固定的微创方式穿行长棒内固定等^[12-13], 以减少组织创伤, 但仍然无法避免第二次内固定取出手术。脊柱外固定提供了一种经皮椎弓根 Schanz 螺钉和纵形长棒构成的体外弹性应力固定状态, 弹性应力能有效恢复骨折椎体高度, 并重建骨折椎体的动态支撑环境, 对骨折椎体后纵韧带进行纵向牵拉, 使得骨折椎体后缘骨块回纳复位, 解决骨块后移导致的椎管狭窄问题, 避免了脊旁组织创伤及破坏脊柱结构的完整性, 尤其是在骨折愈合后能直接在体外拆除外固定装置, 又避免了第二次内固定取出手术^[14]。

椎弓根螺钉固定为体内刚性固定, 重建脊柱骨折稳定^[13], 椎弓根螺钉与关节突皮质骨接触点到固定棒连接点的间距为“0”cm, 也就是固定棒与关节突皮质骨直接接触, 椎弓根螺钉无动力臂, 在椎弓根螺钉纵向撑开、复位时为刚性应力, 在刚性应力作用下维持稳定^[14]; 在即刻复位固定后无持续再复位, 并且在骨折断面处刚性固定无微动应力, 甚至还会产生应力遮挡, 影响骨折的愈合, 形成骨折缓慢愈合^[15]。

脊柱外固定为弹性应力的体外装置, Schanz 螺钉在关节突皮质骨接触点到脊柱外固定连接点的间距为 3.0-4.0 cm, 延长了动力臂产生弹性应力; 纵形长棒跨越一个或 2 个以上椎体, 在撬拨、撑开作用时, 使得纵形长棒受力弯曲产生弹性应力, 在弹性应力作用下维持骨折稳定性^[16]。脊柱外固定治疗患者术后第 2 天就可下床活动, 在骨折椎体形成动静结合作用, 对骨折椎体又形成持续整复, 保证了骨折椎体弹性应力持续支撑, 以促进骨折愈合, 有效提高骨折愈合率。

总之, 脊柱外固定弹性应力撬拨撑开, 对压缩椎体进行纵向牵拉, 使后纵韧带紧张产生夹板效应力, 升高压缩椎体, 椎体后缘骨折块被后纵韧带紧张回纳复位, 在术后 1 周内能提供一个自行复位的力学环境, 骨折椎体发生再塑形, 直至修复到正常状态^[17]。非融合弹性固定的椎间及关节突留有微动、脊柱功能单元完整, 有效降低了邻近节段椎间盘退变和脊柱僵硬发生, 符合“BO”固定理论^[18-21]; 还体现了中医骨伤“动静结合, 筋骨并重”治疗原则, 用散在钉眼 (5.0-6.0 mm) 取代皮肤长切口 (30-40 mm), 经皮穿刺减小脊旁肌肉组织和脊柱结构损伤, 3 个月后骨折愈合即可拆除体外固定, 不需行第二次住院手术。注意事项有: 经皮穿刺置钉点在椎弓根中央偏外侧, 矢状面角度为 5°-15°, 注意外展、头倾角, 避免脊髓、神经根损伤; 定期影像学观察, 注意螺钉松动、退出等情况, 防止钉道感染, 定期换药。

作者贡献: 郭小惠、宋西正进行试验设计指导及论文成文、审效, 向含睿、康熙荣、李达明生临床手术实施, 康禹、胡军、盛凯进行试验资料数据收集整理与统计学分析。

经费支持: 该文章接受了“重庆市卫联合中医药科研项目(2019ZY013438)及湖南省自然科学基金面上项目(2019JJ40266)”的资助。所有作者声明, 经费支持没有影响文章观点和对研究数据客观结果的统计分析及其报道。

利益冲突: 文章的全部作者声明, 在课题研究和文章撰写过程中不存在利益冲突。

机构伦理问题: 研究获得南华大学附属第一医院及重庆郭昌毕骨伤科医院伦理委员会批准。

知情同意问题: 患者均被告知此次临床试验的相关风险, 并签署了知情同意书。

写作指南: 该研究遵守《非随机对照临床试验研究报告指南》(TREND声明)。

文章查重: 文章出版前已经过专业反剽窃文献检测系统进行3次查重。

文章外审: 文章经小同行外审专家双盲外审, 同行评议认为文章符合期刊发稿宗旨。

生物统计学声明: 该文统计学方法经南华大学附属第一医院生物统计学专家审核。

文章版权: 文章出版前杂志已与全体作者授权人签署了版权相关协议。

开放获取声明: 这是一篇开放获取文章, 根据《知识共享许可协议》“署名-非商业性使用-相同方式共享 4.0”条款, 在合理引用的情况下, 允许他人以非商业性目的基于原文内容编辑、调整和扩展, 同时允许任何用户阅读、下载、拷贝、传递、打印、检索、超级链接该文献, 并为之建立索引, 用作软件的输入数据或其它任何合法用途。

4 参考文献 References

- [1] KORRES DS, BOSCAINOS PJ, PAPAGELOPOULOS PJ, et al. Multiple level noncontiguous fractures of the spine. *Clin Orthop Relat Res.* 2017;411: 95-102.
- [2] SHI L, DENG R, LONG QY, et al. Endoscopically-Assisted Percutaneous Unilateral Atlantoaxial Screw-Rod Nonfusion Fixation Treatment for Type II Odontoid Fractures in Geriatric Patients: Case Series and Technical Note. *Pain Physician.* 2020;23(2):E241-E250.
- [3] PURVIS TE, DE LA GARZA-RAMOS R, ABU-BONSRAH N, et al. External fixation and surgical fusion for pediatric cervical spine injuries: Short-term outcomes. *Clin Neurol Neurosurg.* 2018;168:18-23.
- [4] 杨勇. 经皮椎体成形术治疗跳跃性多节段脊柱骨折的手术效果评价 [J]. *中国现代药物应用*, 2021,15(4):55-57.
- [5] 王程, 阙伊辰, 宋西正, 等. 新型外固定器联合椎体植骨在相邻双节段胸腰椎骨折中的应用 [J]. *中国骨伤*, 2018,31(8):714-717.
- [6] TASHJIAN RZ, HUNG M, KEENER JD, et al. Determining the minimal clinically important difference for the American Shoulder and Elbow Surgeons score, Simple Shoulder Test, and visual analog scale (VAS) measuring pain after shoulder arthroplasty. *J Shoulder Elbow Surg.* 2017;26(1):144-148.
- [7] PRATT RK, FAIRBANK JC, VIRR A. The reliability of the Shuttle Walking Test, the Swiss Spinal Stenosis Questionnaire, the Oxford Spinal Stenosis Score, and the Oswestry Disability Index in the assessment of patients with lumbar spinal stenosis. *Spine (Phila Pa 1976).* 2002;27(1):84-91.
- [8] 徐海栋, 史新瑞, 刘刚, 等. 胸腰椎骨折椎置钉临床疗效评估及椎体前缘高度丢失原因分析 [J]. *临床与病理杂志*, 2016,36(1):32-37.
- [9] FISHER JS, KAZAM JJ, FUFA D, et al. Radiologic evaluation of fracture healing. *Skeletal Radiol.* 2019;48(3):349-361.
- [10] SAKITANI N, IWASAWA H, NOMURA M, et al. Mechanical Stress by Spasticity Accelerates Fracture Healing After Spinal Cord Injury. *Calcif Tissue Int.* 2017;101(4):384-395.
- [11] RAUSCH V, SEYBOLD D, KONIGSHAUSEN M, et al. Basic principles of fracture healing. *Orthopade.* 2017;46(8):640-647.
- [12] YU X, GUO Y, KANG Q, et al. Effects and mechanisms of mechanical stress on secondary fracture healing. *Front Biosci (Landmark Ed).* 2019; 18:1344-1348.
- [13] WOOD KB, LI W, LEBL DR, et al. Management of thoracolumbar spine fractures. *Spine J.* 2016;14(1):145-164.
- [14] 赵立勇, 杨东, 王蛟, 等. 肌间隙入路伤椎置钉与跨伤椎置钉术治疗胸腰椎骨折的临床研究 [J]. *中国中医骨伤科杂志*, 2016,24(3): 29-32.
- [15] TIAN F, TU LY, GU WF, et al. Percutaneous versus open pedicle screw instrumentation in treatment of thoracic and lumbar spine fractures: A systematic review and meta-analysis *Medicine (Baltimore).* 2018; 97(41):e12535.
- [16] 许志宏. 用短节段椎弓根钉内固定术治疗非相邻型多节段脊柱骨折的效果研究 [J]. *当代医药论丛*, 2019,17(9):96-97.
- [17] 阙伊辰. 新型脊柱外固定系统在多节段胸腰椎骨折中的临床应用 [D]. 衡阳: 南华大学, 2019.
- [18] RUNYAN CM, GABRICK KS. Biology of Bone Formation, Fracture Healing, and Distraction Osteogenesis. *J Craniofac Surg.* 2017;28(5):1380-1389.
- [19] BOTTLANG M, SCHEMITSCH CE, NAUTH A, et al. Biomechanical Concepts for Fracture Fixation. *J Orthop Trauma.* 2017;29 Suppl 12: 28-33.
- [20] 王程, 宋西正, 晏怡果, 等. 串联式经皮椎弓根钉外固定系统治疗多节段非相邻型胸腰椎脊柱骨折 [J]. *中国中医骨伤科杂志*, 2018, 26(5):35-38.
- [21] FAN W, GUO LX. The effect of non-fusion dynamic stabilization on biomechanical responses of the implanted lumbar spine during whole-body vibration. *Comput Methods Programs Biomed.* 2020;192:435-441.

(责任编辑: GW, ZN, ZH)