开放楔形胫骨高位截骨手术不同力线矫正参考方法的比较

https://doi.org/10.12307/2022.160
投稿日期：2021-04-06
送审日期：2021-04-09
采用日期：2021-05-17
在线日期：2021-08-04
中图分类号：
R459.9；R394.2；R542.2
文章编号：
2095-4344(2022)06-00827-05
文献标识码：A

刘冬铖[1]，赵继军[1]，周子红[1]，吴沼锋[1]，俞颖豪[2]，陈宇浩[1]，冯德宏[1]

文章快速阅读：

对象：
内侧间室的轻度膝骨关节炎患者。

治疗：
行开放楔形胫骨高位截骨术。

分组：
(1) 常规组：术前通过下肢全长片测算矫正角度，根据角度通过转换表算出截骨撑开高度，术中通过力线杆、X射线透视调整撑开角度，使力线杆通过目标力线；
(2) 规划组：术前通过医学影像信息系统 (PACS) 直接测算截骨需要撑开高度，术中截骨后直接撑开至术前测算的高度，术中不采用力线杆 X 射线透视的方式进行调整。

对比指标：
(1) 手术时间；
(2) 术后测量下肢力线与目标力线的差值及胫骨平台后倾角的变化值，评估手术效果；
(3) 术后 1，3 个月患侧膝关节的 AKS 评分，评估膝关节功能恢复情况。

文章结论 —
(1) 通过医学影像信息系统对开放楔形胫骨高位截骨进行截骨矫正参考；
(2) 获得的术后力线与目标力线差异较小，减少过度外翻的发生率，可以取得良好的早期临床疗效，而且缩短手术时间，减少术中不必要的透视。

文题释义：
美国膝关节协会评分(AKS评分)：美国于1989年研制的综合性他评量表，由膝关节评分(4项)和活动功能评分(3项)构成，总分0−100分，分值越高表明状态越好，可以有效解决年龄相关性疾病导致评分下降的问题。
合页点骨折：是开放楔形胫骨高位截骨术后常见的并发症，又称为胫骨外侧皮质骨折，可导致截骨面愈合延迟或不愈合、畸形愈合、矫正角度丢失、内固定失败等不良后果。

摘要
背景：开放楔形胫骨高位截骨术是治疗内侧间室膝骨关节炎最有效的方案之一。临床上常规于术中利用力线杆及透视调整撑开角度，但存在矫正过度的风险。通过医学影像信息系统术前规划，术中不进行透视是否可以获得更好的下肢力线？
目的：通过比较两种力线矫正的参考方法对开放楔形胫骨高位截骨术中目标力线矫正的准确性，明确间隙宽度参考法的可行性及可靠性。
方法：回顾2018年8月至2020年8月于南京医科大学附属无锡人民医院行开放楔形胫骨高位截骨术的膝关节骨关节炎患者资料。根据截骨参考方法的不同分为2组，常规组(n=16)：术前通过下肢全长片测算矫正角度，根据角度通过转换表算出截骨撑开高度，术中通过力线杆、X射线透视调整撑开角度，使力线杆通过目标力线；规划组(n=12)：术前通过医学影像信息系统直接测算截骨需要撑开的高度，术中截骨后直接撑开至术前测算的高度，术中不采用力线杆X射线透视的方式进行调整。比较两组手术时间，测算术后下肢力线与目标力线的差值(折算成角度)，术后胫骨平台后倾角增加值，术后1，3个月评估美国膝关节协会评分(AKS)。
结果与结论：①规划组手术时间均短于常规组，差异有显著性意义(P < 0.05)；②两组术后下肢力线与目标力线差值比较差异有显著性意义(P < 0.05)，规划组术后获得的力线与目标力线的偏差值较小；两组术后力线与目标力线差的绝对值比较差异无显著性意义(P > 0.05)；两组术后胫骨平台后倾角增加值比较差异无显著性意义(P > 0.05)；③常规组及规划组围术期发生合页点骨折均为0例；④规划组术后1，3个月AKS评分均高于常规组，差异有显著性意义(P < 0.05)；⑤结果表明，通过医学影像信息系统对开放楔形胫骨高位截骨进行截骨矫正参考，这种方法获得的术后力线与目标力线差异较小，减少过度外翻的发生率，可以取得良好的早期临床疗效，而且缩短手术时间，减少术中不必要的透视，但是随访时间不足，中远期疗效还有待进一步观察。
关键词：膝关节骨关节炎；开放楔形胫骨高位截骨；数字；影像；下肢力线；美国膝关节协会评分
缩略语：美国膝关节协会评分：American knee society score，AKS

Comparison of different reference methods for force line correction in open wedge high tibial osteotomy

Liu Dongcheng[1], Zhao Jijun[1], Zhou Zihong[1], Wu Zhaofeng[1], Yu Yinghao[2], Chen Yuhao[1], Feng Dehong[1]
[1]Wuxi People's Hospital Affiliated to Nanjing Medical University, Wuxi 214000, Jiangsu Province, China; [2]Wuxi 9th People's Hospital Affiliated to Soochow University, Wuxi 214000, Jiangsu Province, China
Liu Dongcheng, Master candidate, Wuxi People's Hospital Affiliated to Nanjing Medical University, Wuxi 214000, Jiangsu Province, China
Corresponding author: Zhao Jijun, MD, Chief physician, Wuxi People's Hospital Affiliated to Nanjing Medical University, Wuxi 214000, Jiangsu Province, China

[1] 南京医科大学附属无锡人民医院，江苏省无锡市 214000；[2] 苏州大学附属无锡九院，江苏省无锡市 214000
第一作者：刘冬铖，1995 年生，江苏省苏州市人，汉族，南京医科大学骨科在读硕士，主要从事骨与关节方面的研究。
通讯作者：赵继军，博士，主任医师，南京医科大学附属无锡人民医院，江苏省无锡市 214000
https://orcid.org/0000-0002-7546-2205 (刘冬铖)
引用本文：刘冬铖，赵继军，周子红，吴沼锋，俞颖豪，陈宇浩，冯德宏 . 开放楔形胫骨高位截骨手术不同力线矫正参考方法的比较 [J]. 中国组织工程研究，2022，26(6):827-831.

Abstract

BACKGROUND: Open wedge high tibial osteotomy is one of the most effective surgical methods for the treatment of medial compartment knee osteoarthritis. Clinically, the distraction angle is routinely adjusted by force bar and fluoroscopy during the operation, but there is a risk of over-correction. Through the preoperative planning of the Picture Archiving and Communication Systems, can a better line of force of the lower extremities be obtained without fluoroscopy during the operation?

OBJECTIVE: To clarify the feasibility and reliability of the gap width reference method by comparing the accuracy of the two reference methods of force line correction in open wedge high tibial osteotomy.

METHODS: The patients with knee osteoarthritis who underwent open wedge high tibial osteotomy in Wuxi People's Hospital Affiliated to Nanjing Medical University from August 2018 to August 2020 were reviewed. According to different reference methods of osteotomy, they were divided into two groups. In the conventional group (n=16), the correction angle was calculated by the whole length film of the lower limb before operation, and the osteotomy distraction height was calculated by the conversion table according to the angle. During the operation, the distraction angle was adjusted by force pole and X-ray perspective, so that the force bar passed through the target force line. In the planning group (n=12), the height of osteotomy needed to be distracted was directly calculated by Picture Archiving and Communication Systems before operation, and it was directly stretched to the height measured before operation after osteotomy, which was not adjusted by force bar X-ray during operation. The operation time of the two groups was compared; the difference between the postoperative force line and the target force line (converted into an angle) was evaluated. The tilt angle of tibial plateau was compared between the two groups after operation. American knee society score was calculated at 1 and 3 months after operation.

RESULTS AND CONCLUSION: (1) The operation time in the planning group was shorter than that in conventional group, and the difference was significant (P < 0.05). (2) There was a significant difference between the postoperative lower limb force line and the target force line between the two groups (P < 0.05). The deviation between the force line and the target force line obtained after operation in planning group was smaller than that in conventional group. There was no significant difference in the absolute value of the difference between the postoperative force line and the target force line between the two groups (P > 0.05). There was no significant difference in the increase of tibial plateau posterior inclination angle between the two groups (P > 0.05). (3) There were 0 cases of hinge point fracture in both conventional group and planning group during the perioperative period. (4) American knee society score of planning group was higher than that of conventional group at 1 and 3 months after operation. The difference was significant (P < 0.05). (5) The results show that through the reference of osteotomy and correction of open wedge high tibial osteotomy by Picture Archiving and Communication Systems, there is little difference between the postoperative force line and the target force line, and the incidence of excessive valgus can be reduced. It can achieve a good early clinical effect, shorten the operation time and reduce unnecessary fluoroscopy during the operation, but the follow-up time is insufficient, and the medium- and long-term effect remains to be further observed.

Key words: osteoarthritis of knee; open wedge high tibial osteotomy; digital; image; lower limb force line; American knee society score

How to cite this article: *LIU DC, ZHAO JJ, ZHOU ZH, WU ZF, YU YH, CHEN YH, FENG DH. Comparison of different reference methods for force line correction in open wedge high tibial osteotomy. Zhongguo Zuzhi Gongcheng Yanjiu. 2022;26(6):827-831.*

0 引言 Introduction

随着社会人口老龄化，膝骨关节炎成为目前中老年人最常见的疾病之一，主要特征为关节软骨的变性及破坏，导致关节疼痛、畸形和功能障碍[1]，这极大影响了中老年人的健康，就长期残疾而言，危害仅次于心血管疾病[2]。正常的膝关节内侧平台负重占60%–75%，下肢力线分布本身存在异常，因此最易累及内侧间室[3]。近年来，人们对保膝观念认知的不断加深，膝关节阶梯治疗理念的不断深化，开放楔形胫骨高位截骨术逐渐被更多地应用于临床，是治疗内侧间室膝骨关节炎最有效的手术方法之一[4]。开放楔形胫骨高位截骨术通过矫正下肢力线，降低内侧间室压力，将压力转移至损伤较轻的外侧间室，从而延缓病情的进展[5]。近年来，医学影像信息系统在临床上越来越普及[6]，可以在术前通过准确测量开放楔形胫骨高位截骨术中撑开角度。作者通过医学影像信息系统对一组病例进行术前测量与撑开角度测算，术中按照术前测算的数据精准撑开，与常规运用力线杆及术中透视的方法进行比较，探讨两种不同力线矫正参考方法对开放楔形胫骨高位截骨的影响。

1 对象和方法 Subjects and methods

1.1 设计 回顾性病例分析，常规组及规划组术前术后资料。计数资料使用 Fisher 精确检验进行比较，计量资料使用独立样本 t 检验进行比较。

1.2 时间及地点 该研究于 2018 年 8 月至 2020 年 11 月在南京医科大学附属无锡人民医院骨科完成。

1.3 对象 将 2018 年 8 月至 2020 年 8 月南京医科大学附属无锡人民医院骨科收治的行开放楔形胫骨高位截骨手术治疗的 28 例患者纳入研究，根据截骨参考方法的不同分为常规组 16 例及规划组 12 例，共 28 例。常规组中男 3 例，女 13 例；平均年龄 (59.19±3.21) 岁；左膝 7 例，右膝 9 例；K-L 分级Ⅰ级 8 例，Ⅱ级 8 例。规划组中男 4 例，女 8 例；平均年龄 (57.33±4.14) 岁；左膝 6 例，右膝 6 例，K-L 分级Ⅰ级 5 例，Ⅱ级 7 例。两组均为单侧开放楔形胫骨高位截骨。

纳入标准：①诊断明确的内侧间室膝骨关节炎患者；②临床症状主要表现为膝关节内侧疼痛，严重影响生活，保守治疗效果不佳的患者；③ X 射线片表明膝关节退变主要位于内侧间室，而外侧间室正常；④双下肢全长片显示膝关节内翻畸形，膝关节胫骨近端内侧角 < 85°；⑤膝关节有适当的活动度，应大于 90°；⑥患者身体素质良好，无心、脑、肝、肾等基础疾病，可以耐受手术。

排除标准：①膝关节退变累及多间室；②患有类风湿及炎症性关节炎；③膝关节活动受限严重，活动度小于 90°；④患者年龄较高，有心、脑、肝、肾等严重基础疾病，无法耐受手术。

1.4 材料 见**表 1**。

表 1 | 截骨矫形板介绍
Table 1 | Introduction of osteotomy orthopedic plate

项目	TomoFIX™ 亚洲型胫骨高位截骨矫形板
生产厂家	Synthes GmbH
批准文号	国械注进 20183462026
材质及组成	材质为纯钛，组件包括 TomoFix 接骨板、LCP 锁定垫片螺钉、锁定螺钉、皮质骨螺钉
适应证	适应于诊断明确的内侧间室的轻度膝骨关节炎患者；影像学检查提示需行开放楔形胫骨高位截骨术治疗的患者
生物相容性	纯钛材质的植入物相容性好
不良反应	对植入物过敏；负重不当致植入物过载导致断裂；植入物周围的感染；植入物松动、退钉等

1.5 方法 所有患者术前均行患侧膝关节正侧位 X 射线片、患侧膝关节 CT 及双下肢全长片检查。两组均使用同一公司同款截骨矫形板，由同一位主任医师主刀完成手术。

1.5.1 矫正参考方式 常规组术前通过下肢全长片测算矫正角度，根据角度通过转换表算出截骨撑开高度，术中通过力线杆、X 射线透视调整撑开角度，使力线杆通过目标力线，见**图 1**，**2**。

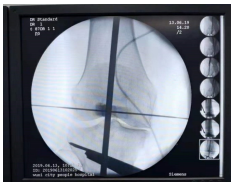

图 1 | 术中撑开后所摄力线杆通过膝关节的透视图
Figure 1 | Perspective view of the force wire rod passing through the knee joint after being stretched during the operation

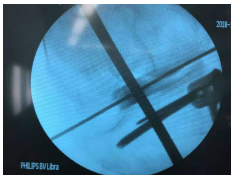

图 2 | 术中钢板固定后所摄力线杆通过膝关节的透视图
Figure 2 | Perspective view of the force wire rod passing through the knee joint after the plate fixation during the operation

规划组术前通过医学影像信息系统直接测算截骨需要撑开的高度，见**图 3**，术中截骨后直接撑开至术前测算的高度，术中不采用力线杆 X 射线透视的方式进行调整。

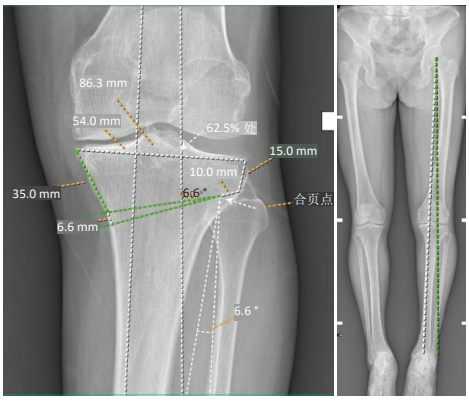

图注：该图为矫正力线应通过胫骨平台内侧 62.5%(Fujisawa 点)，其中测定撑开角度为 6.6°，撑开距离为 6.6 mm

图 3 | 运用医学影像信息系统测定截骨撑开角度及撑开距离
Figure 3 | Measurement of distraction angle and distance of osteotomy by Picture Archiving and Communication Systems

1.5.2 手术方法 麻醉方式根据患者具体情况而定，常用的包括蛛网膜下腔阻滞、持续硬膜外麻醉或插管全麻。手术常规采取患肢止血带，间隔 1 h 松开止血带约 10 min，沿患肢内侧鹅足部位至膝关节向后上方竖直切开 8–10 cm，逐层暴露，直至显露出胫骨内侧及胫骨后嵴，于距离胫骨上缘 3.5 cm 处、沿胫骨外缘距离胫骨上缘 1.5 cm 处打入克氏针 2 枚，这 2 枚克氏针相距 2.0 cm，需打入至外侧皮质，注意克氏针平面尽量与胫骨平台后倾平面保持一致。水平截骨面：紧贴 2 枚克氏针进行截骨，预留距离外侧皮质约 1.0 cm 作为合页点。冠状截骨面：以髌腱止点上方为起点，与水平截骨面相夹 110°，从而确保截骨矫形后，髌腱止点仍然附着于截骨远端侧。

通过截骨骨凿缓慢撑开，达到术前计划所预定的撑开角度。常规组通过力线杆、X 射线透视调整撑开角度，使力线杆通过目标力线；规划组直接撑开至术前测算的高度，术中不采用力线杆 X 射线透视的方式进行调整。之后予以 TomoFix 截骨矫形板固定，根据撑开角度及骨质选择不同的截骨间隙处理方法。

1.5.3 术后康复 术后常规予以预防感染、消肿、预防下肢深静脉血栓及止痛等治疗。术后第 1 天指导患者进行踝泵运动、髋膝活动等非负重功能锻炼。术后第 2 天指导患者在家属陪同下适当下地负重，之后逐渐增加负重质量，6–8 周恢复完全负重。

1.6 主要观察指标

1.6.1 手术时间 从下刀切皮开始计时，到关闭伤口结束，该时间为手术时间。

1.6.2 下肢力线与目标力线差值 术后复查患侧膝关节正侧位 X 射线片及双下肢全长片，通过医学影像信息系统测算下肢力线与目标力线的差值。

1.6.3 胫骨平台后倾角 术后复查患侧膝关节正侧位 X 射线片，通过医学影像信息系统测量术后胫骨平台后倾角度，与术前胫骨平台后倾角度进行比较。

1.6.4 美国膝关节协会评分 (American knee society score，AKS) 术前、术后 1 个月、3 个月对患侧膝关节进行 AKS 评分，评分标准：从膝关节功能评分和活动度评分两方面进行评价，分值越高代表膝关节状态越好。

1.7 统计学分析 采用 SPSS 20.0 统计学软件对两组的手术时间、下肢力线与目标力线差值、胫骨平台后倾角变化值以及术前术后 AKS 评分进行统计学比较。计数资料使用 Fisher 精确检验进行比较。计量资料以 $\bar{x}\pm s$ 表示，组间同阶段资料使用独立样本 t 检验进行比较。$P < 0.05$ 为差异有显著性意义。

2 结果 Results

2.1 参与者数量分析 根据纳入及排除标准，共 28 例患者进入结果分析，均为单人单膝，其中常规组 16 例，规划组 12 例。

2.2 两组患者基础资料比较 两组年龄、性别、左右膝、K-L 分级、平均内翻角度、平均胫骨平台后倾角、术前 AKS 评分进行比较，差异无显著性意义 ($P > 0.05$)，见**表 2**。两组数据具有可比性。

表 2 | 两组患者基础资料比较
Table 2 | Comparison of basic data of two groups

指标	常规组 (n=16)	规划组 (n=12)	统计值	P 值
年龄 ($\bar{x}\pm s$，岁)	59.19±3.21	57.33±4.14	t=1.29	> 0.05
男 / 女 (n)	3/13	4/8	x^2=0.78	> 0.05
左膝 / 右膝 (n)	7/9	6/6	x^2=0.11	> 0.05
K-L 分级 Ⅰ 级 / Ⅱ 级 (n)	8/8	5/7	x^2=0.19	> 0.05
平均内翻角度 ($\bar{x}\pm s$，°)	7.21±2.25	6.42±2.13	t=0.95	> 0.05
平均胫骨平台后倾角 ($\bar{x}\pm s$，°)	4.71±1.31	4.89±1.20	t=0.38	> 0.05
术前 AKS 评分 ($\bar{x}\pm s$，分)	56.13±6.28	53.67±5.43	t=1.08	> 0.05

2.3 试验流程图 见**图 4**。

2.4 两组患者手术情况比较 规划组手术时间均短于常规组，差异有显著性意义 ($P < 0.05$)；术中撑开角度比较差异无显著性意义 ($P > 0.05$)，见**表 3**。

2.5 两组患者下肢力线与目标力线差值、术后胫骨平台后倾角增加值 两组术后下肢力线与目标力线差值比较差异有显著性意义 ($P < 0.05$)；两组术后力线与目标力线差的绝对值比较差异无显著性意义 ($P > 0.05$)；规划组术后获得的力线与目标力线的偏差值较小；两组术后胫骨平台后倾角增加值比较差异无显著性意义 ($P > 0.05$)，见**表 4**。

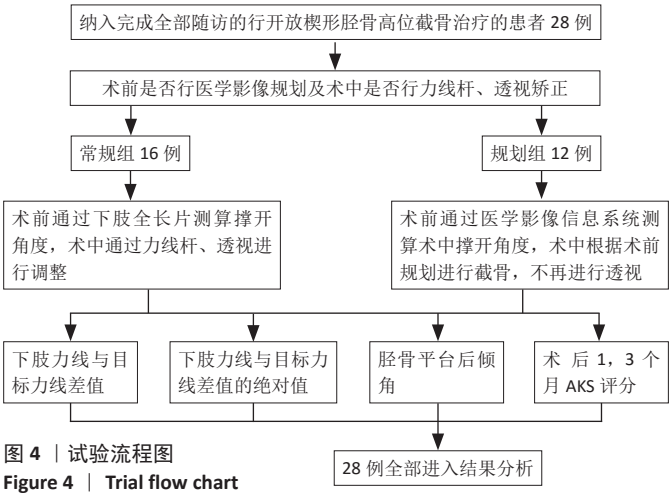

图 4 | 试验流程图
Figure 4 | Trial flow chart

表 3 | 两组患者手术情况比较 ($\bar{x}\pm s$)
Table 3 | Comparison of operation between the two groups

组别	手术时间 (min)	术中撑开角度 (°)
常规组	62.50±5.47	9.38±2.21
规划组	51.20±3.87	8.09±1.56
t 值	6.09	1.77
P 值	< 0.05	> 0.05

表 4 | 两组患者术后下肢力线与目标力线的差值、术后胫骨平台后倾角增加值比较 ($\bar{x}\pm s$，°)
Table 4 | Comparison of the difference between the postoperative force line and the target force line as well as the increase of tibial plateau posterior inclination angle between the two groups

组别	术后下肢力线与目标力线差值	术后下肢力线与目标力线差的绝对值	胫骨平台后倾角比术前增加值
常规组	1.61±2.48	2.71±1.03	1.12±0.77
规划组	−0.75±2.13	2.10±0.58	0.86±0.27
t 值	2.70	1.82	1.24
P 值	< 0.05	0.08	> 0.05

表注：外翻角度为正，内翻角度为负

2.6 围术期合页点骨折情况 常规组与规划组围术期发生合页点骨折病例均为 0 例。

2.7 两组患者术后随访 AKS 评分比较 两组均随访 3 个月。两组术前、术后 1，3 个月 AKS 评分，见**表 5**。

表 5 | 两组患者术后随访 AKS 评分比较 ($\bar{x}\pm s$，分)
Table 5 | Comparison of American knee society score between the two groups after operation

组别	术后 1 个月	术后 3 个月
常规组	65.81±4.18	77.44±4.88
规划组	73.50±4.74	86.25± 3.82
t 值	4.55	5.17
P 值	0.05	0.05

规划组术后 1，3 个月 AKS 评分均高于常规组，差异有显著性意义 ($P < 0.05$)。

2.8 生物相容性 TomoFIX™ 胫骨高位截骨矫形板的生物相容性好，28 例患者均未发生如植入物感染、过敏反应、免疫反应等不良反应。

3 讨论 Discussion

开放楔形胫骨高位截骨术用于治疗膝关节内侧间室骨关节炎取得可靠疗效，通过改变下肢力线，降低内侧间室的压力，将压力转移到受损较轻的外侧间室，从而延缓病情的进展，使患者可以恢复日常工作与活动 [7-10]，同时可以保留胫骨侧的骨量，为未来可能进行的全膝关节置换提供条件 [3]。随着医疗卫生事业的投入，医学影像信息系统在很多医院中逐渐普及 [11]，虽然无法通过该系统模拟开放楔形胫骨高位截骨手术进程，但是可以通过该系统测量开放楔形胫骨高位截骨手术中所需的定位及角度数据，为术中截骨提供精准定位以及撑开数值。

作者团队早期开展开放楔形胫骨高位截骨术均采用术中力线杆参考方法进行力线矫正，但是术后往往出现矫正过度的现象，通过观察与分析发现术中透视会出现较大偏差，术中撑开到预期的角度，但是透视发现力线杆的位置还没有达到预期力线位置，于是继续撑开直至达到预期力线位置为止，往往术后会出现矫正过度，其原因可能是术中透视角度不能保证放射源、力线杆、膝关节 3 者连线与水平完全垂直，或者膝关节不能处于绝对中立位，而且透视有放大效应，从而导致力线过度矫正。规划组对拟行开放楔形胫骨高位截骨的患者在术前通过医学影像信息系统计算截骨时克氏针进针位置、合页点的位置、术中截骨所需撑开角度及撑开距离、胫骨平台后倾角度。术中截骨后直接撑开至术前所测算的撑开角度，不采用力线杆 X 射线透视的方式调整力线，术后获得的力线较少出现过度外翻，同时与术后目标力线偏差较小，可以获得较好的临床疗效，同时缩短了手术时间，减少了术中不必要的透视，降低了对患者身体的损伤 [12]。当然为了保证撑开精确的前提是术前下肢全长片拍摄一定要达到非常标准的中立位，不能出现内旋或外旋，否则会影响测量准确度 [13]。

下肢力线对开放楔形胫骨高位截骨术的疗效有着重要的影响，术后力线的矫正角度是手术疗效及患者预后的关键因素，过去有学者发现适度的外翻 (约 5°) 可以获得较为良好的临床效果 [14]，随着计算机技术的发展，最佳的外翻角度逐渐精确至 4.5°[15]。如果矫枉过正，矫正角度偏大 (外翻大于 6°)[16]，就会导致过度膝外翻，诱发外侧间室膝骨关节炎，外侧磨损加剧，使得病情加重，从而早期进行全膝关节置换治疗。如果矫正角度较小 (外翻小于 3°)[17]，那么就会再次出现内翻及内侧间室膝骨关节炎的症状，手术效果较差。

通过医学影像信息系统术前测量撑开角度，术中不继续通过力线杆 X 射线透视进行调整，使得患者的术后力线与目标力线的偏差更小，更好地接近术前规划的目标力线。不少国内外的学者经过研究认为术后下肢力线通过 Fujisawa 点可以达到最佳的手术效果 [18]。近年来，随着科技的进步，术者技术的提高，国际上出现了不同声音，Fujiswa 点可能不一定就是最佳的力线矫正点，人体与人体之间存在差异，针对个体进行个体化截骨矫形可以获得更好的疗效 [19]。优良的下肢力线可以使内外侧间室受压平衡，避免一侧间室过度磨损，提高手术疗效；同时可以使钢板所受应力减少，降低钢板断裂等并发症的发生率。而不良的下肢力线可能会导致一侧间室磨损过度，使患者的症状缓解后复发，降低患者的满意度。

有学者通过研究发现开放楔形胫骨高位截骨术后不良下肢力线可导致胫骨近端内侧角过度增加，还会导致膝关节前交叉韧带变性，影响膝关节的稳态及功能[20-21]。通过参照医学影像信息系统辅助力线矫正参考方法进行截骨，可以获得更小偏差的术后力线，规避矫正过度或不足这两种不良后果，获得更佳的手术疗效。

胫骨平台后倾角对于膝关节的屈曲、膝关节十字韧带的功能以及膝关节的运动功能极为重要[22]。国际上不少学者均认为胫骨平台后倾角的正常范围应该在 6°–10° 之间，在这个区域内膝关节的生理功能、稳定性以及股骨下胫骨的运动是最佳的[23-24]。DRAGOSLOVEANU 等[25]通过研究发现开放楔形胫骨高位截骨术的矫正度对于胫骨平台后倾角有很大的影响，截骨间隙后角的轻微增加将显著增加胫骨的倾斜度，因此要求截骨时术者尽量保持平行截骨，保持截骨间隙后角稳定。该研究中，两组胫骨平台后倾角增加度相比较差异无显著性意义，因为术中确定截骨平面多数凭借术者经验，根据术中透视克氏针位置而确定截骨平面，没有明确的后倾截骨角度提供，因此极易造成一些误差。现在国内外也出现了运用 2D 和 3D 相结合的术前计划，针对患者制作特定的手术器械来进行手术，获得了较为良好的胫骨平台后倾角度[26]，但是成本较高，无法普适于临床应用。HAN 等[27]通过计算机测算开放楔形胫骨高位截骨术所需截骨数据，并且术中根据计算机测算结果进行截骨，但该操作对胫骨平台后倾角度的变化没有影响。而 OGAWA 等[28]通过使用一种楔形垫片植入物可以更好地保持胫骨平台后倾角，同时 DENG 等[29]在使用楔形垫片的基础上联合近端部分腓骨切除术可以保持胫骨平台后倾角。国际上对于如何更好地控制胫骨平台后倾角仍未有定论，还需要进一步研究。

该文章回顾性分析了两种力线矫正参考方法在开放楔形胫骨高位截骨术中的应用，规划组根据医学影像信息系统获得的术前数据来进行截骨，术中不再用力线杆、透视调整，可以获得更佳的早期临床疗效，有利于患者膝关节功能的恢复。由于随访时间只到术后 3 个月，中远期疗效还需进一步观察。

作者贡献：试验设计及成文为第一作者及通讯作者，试验实施及资料收集为全体作者，试验评估及文章审校为通讯作者。

经费支持：该文章没有接受任何经费支持。

利益冲突：文章的全部作者声明，在课题研究和文章撰写过程中不存在利益冲突。

机构伦理问题：试验获得南京医科大学附属无锡人民医院伦理委员会批准。实施手术的医生、医疗机构符合南京医科大学附属无锡人民医院的资质要求。

知情同意问题：参与试验的患病个体及其家属为自愿参加，均对试验过程完全知情同意，在充分了解治疗方案的前提下签署了“知情同意书”。

写作指南：该研究遵守《非随机对照临床试验研究报告指南》(TREND 声明)。

文章查重：文章出版前已经过专业反剽窃文献检测系统进行 3 次查重。

文章外审：文章经小同行外审专家双盲外审，同行评议认为文章符合期刊发稿宗旨。

生物统计学声明：文章统计学方法已经通过南京医科大学附属无锡人民医院生物统计学专家审核。

文章版权：文章出版前杂志已与全体作者授权人签署了版权相关协议。

开放获取声明：这是一篇开放获取文章，根据《知识共享许可协议》“署名－非商业性使用－相同方式共享 4.0”条款，在合理引用的情况下，允许他人以非商业性目的基于原文内容编辑、调整和扩展，同时允许任何用户阅读、下载、拷贝、传递、打印、检索、超级链接该文献，并为之建立索引，用作软件的输入数据或其它任何合法用途。

4 参考文献 References

[1] 孙建华，罗本泰，万国生，等. 胫骨高位截骨联合关节镜清理术治疗膝内翻型关节炎 [J]. 中国矫形外科杂志，2020,28(9):853-855.
[2] HE M, ZHONG X, LI Z, et al. Progress in the treatment of knee osteoarthritis with high tibial osteotomy: a systematic review. Syst Rev. 2021;10(1):56.
[3] 金志辉，彭昊，方洪松，等. 内侧开放楔形胫骨高位截骨术治疗膝关节内翻畸形的临床应用 [J]. 临床外科杂志，2018,26(7):546-549.
[4] 张子琦，梁佳林，樊立宏，等. 开放楔形胫骨高位截骨术治疗膝关节内侧间室骨关节炎疗效观察 [J]. 中国修复重建外科杂志，2018,32(8):997-1000.
[5] 王秋实，刘宁，郇松玮，等. 开放楔形胫骨高位截骨保膝治疗 1 例 [J]. 中华骨与关节外科杂志，2018,11(6):458-459.
[6] 谭必知，马骏雄，项良碧. 基于影像归档和通信系统的下颈椎椎管旁螺钉相关参数三维测量及可行性研究 [J]. 骨科，2020,11(5):405-410.
[7] 高小康，韩守江，张元华，等 .3D 打印截骨导板在内侧开放胫骨高位截骨术中的应用 [J]. 中国骨与关节损伤杂志，2020,35(2):137-140.
[8] 高润子，高衡，汪树林，等 .3D 打印截骨导板在内侧开放楔形胫骨高位截骨术中的应用研究 [J]. 实用骨科杂志，2018,24(4):361-364.
[9] 邓迎杰，肖俞臣，方锐. 胫骨高位截骨术治疗膝骨关节炎的临床疗效评估及对关节软骨再生的影响 [J]. 骨科，2019,10(2):85-89.
[10] VAISHYA R, BIJUKCHHE AR, AGARWAL AK, et al. A critical appraisal of medial open wedge high tibial osteotomy for knee osteoarthritis. J Clin Orthop Trauma. 2018;9(4):300-306.
[11] 刘冬铖，赵继军，周子红，等. 医学影像信息系统辅助全膝置换前计划中的作用与意义 [J]. 中国组织工程研究，2020,24(12):1917-1922.
[12] 温立，王胜利，葛站勇. 基于医学影像信息系统的精确术前规划实施经皮椎体后凸成形术治疗椎体脆性骨折效果研究 [J]. 中国全科医学，2020,23(12):1517-1522.
[13] 孙茂淋，何锐，郭林，等. 开放楔形胫骨高位截骨术的临床应用及研究现状 [J]. 中国修复重建外科杂志，2019,33(5):640-643.
[14] BENZAKOUR T, HEFTI A, LEMSEFFER M, et al. High tibial osteotomy for medial osteoarthritis of the knee: 15 years follow-up. Int Orthop. 2010;34(2):209-215.
[15] YIN Y, LI S, ZHANG R, et al. What is the relationship between the “Fujisawa point” and postoperative knee valgus angle? A theoretical, computer-based study. Knee. 2020;27(1):183-191.
[16] HERNIGOU P. A 20-year follow-up study of internal gonarthrosis after tibial valgus osteotomy. Single versus repeated osteotomy. Rev Chir Orthop Reparatrice Appar Mot. 1996;82(3):241-250.
[17] HERNIGOU P, MEDEVIELLE D, DEBEYRE J, et al. Proximal tibial osteotomy for osteoarthritis with varus deformity. A ten to thirteen-year follow-up study. J Bone Joint Surg Am. 1987;69(3):332-354.
[18] LEE SS, LEE HI, CHO ST,et al. Comparison of the outcomes between two different target points after open wedge high tibial osteotomy: The Fujisawa point versus the lateral tibial spine. Knee. 2020;27(3):915-922.
[19] 俞颖豪，赵继军，刘冬铖，等. 个体化开放楔形胫骨高位截骨治疗内侧间室膝骨关节炎的优势 [J]. 中国组织工程研究，2020,24(27):4310-4316.
[20] OGAWA H, MATSUMOTO K, AKIYAMA H. ACL degeneration after an excessive increase in the medial proximal tibial angle with medial open wedge high tibial osteotomy. Knee Surg Sports Traumatol Arthrosc. 2019;27(10):3374-3380.
[21] KWON OJ, KIM JM, BIN SI, et al. Morphologic MRI changes of the anterior cruciate ligament are associated with an increase in the medial tibial plateau bony slope after medial opening wedge high tibial osteotomy in a non-injured ACL population. Orthop Traumatol Surg Res. 2019;105(7):1369-1375.
[22] OGAWA H, MATSUMOTO K, AKIYAMA H. Effect of increased posterior tibial slope on the anterior cruciate ligament status in medial open wedge high tibial osteotomy in an uninjured ACL population. Orthop Traumatol Surg Res. 2019;105(6):1085-1091.
[23] SHAW JA, DUNGY DS, ARSHT SS. Recurrent varus angulation after high tibial osteotomy: an anatomic analysis. Clin Orthop Relat Res. 2004;(420):205-212.
[24] CHIU KY, ZHANG SD, ZHANG GH. Posterior slope of tibial plateau in Chinese. J Arthroplasty. 2000;15(2):224-227.
[25] DRAGOSLOVEANU S, CRISTEA S, DRAGOSLOVEANU C. The effect of high tibial osteotomy on the posterior tibial slope. Maedica (Bucur). 2014;9(2):173-178.
[26] YANG JC, CHEN CF, LUO CA, et al. Clinical Experience Using a 3D-Printed Patient-Specific Instrument for Medial Opening Wedge High Tibial Osteotomy. Biomed Res Int. 2018;2018:9246529.
[27] HAN SB, KIM HJ, LEE DH. Effect of Computer Navigation on Accuracy and Reliability of Limb Alignment Correction following Open-Wedge High Tibial Osteotomy: A Meta-Analysis. Biomed Res Int. 2017;2017:3803457.
[28] OGAWA H, MATSUMOTO K, AKIYAMA H. New angle measurement device to control the posterior tibial slope angle in medial opening wedge high tibial osteotomy. Arch Orthop Trauma Surg. 2018;138(3):299-305.
[29] DENG X, CHEN W, ZHAO K, et al. Changes in patellar height and posterior tibial slope angle following uniplanar medial opening wedge high tibial osteotomy using a novel wedge-shaped spacer implanation concurrent with proximal partial fibulectomy. Int Orthop. 2021;45(1):109-115.

（责任编辑：MZH，ZN，ZH）