尺骨鹰嘴骨折－脱位解剖力学、损伤特点、固定修复及3D技术应用的相关问题

https://doi.org/10.3969/j.issn.2095-4344.3753
投稿日期：2020-05-19
送审日期：2020-05-20
采用日期：2020-06-21
在线日期：2020-09-11
中图分类号：
R683.41；R684.7；R318
文章编号：
2095-4344(2021)09-01446-06
文献标识码：A

王德斌，毕郑刚

文章快速阅读：

尺骨鹰嘴骨折－脱位

解剖力学 | 损伤特点 | 诊断分型 | 手术治疗 → 手术入路 / 固定修复 / 3D打印 →

结论与展望：
(1) 尺骨鹰嘴骨折－脱位的临床诊疗取得了一定的进展；
(2) 但是后方尺骨鹰嘴骨折－脱位损伤机制尚需深入研究，尺骨鹰嘴骨折－脱位独立分型有待探讨，间接固定冠状突技术仍存争议；
(3) 3D打印技术的兴起将有利于尺骨鹰嘴骨折－脱位临床诊疗工作的开展。

文章特点—
△尺骨鹰嘴骨折－脱位为复杂肘关节骨折脱位之一，给临床诊疗工作带来一定的挑战，医疗水平的提升改善了其临床预后，但也存在一些值得探讨的问题。
△主要围绕解剖力学、损伤特点、诊断分型、手术治疗问题进行逐一综述。

文题释义：
尺骨鹰嘴骨折-脱位：尺骨鹰嘴复杂骨折，可涉及桡骨头、冠状突同时或单独的脱位或半脱位，为复杂肘关节骨折脱位之一。该损伤严重破坏了尺骨滑车切迹的正常结构，并进一步牵连肘关节周围结构，致使影响肘关节功能稳定，给临床诊疗工作增加一定的挑战性。
3D打印技术：计算机断层扫描CT 扫描、三维重建联合Mimics软件进行数据处理，进而选择性激光烧结技术打印模型。3D打印技术凭借术前规划最佳手术入路、种植体置入、外形设计、术中困难预估等优点，越来越多地应用在骨科手术中，为复杂手术程序的术前规划带来了新的机遇。

摘要
背景：尺骨鹰嘴骨折-脱位为复杂肘关节骨折脱位之一，给临床诊疗增加一定的挑战性。虽然不断提升的医疗水平使尺骨鹰嘴骨折-脱位的临床诊疗得到了一定发展，但也存在一些争议问题需要进一步探讨。
目的：查阅和整理关于尺骨鹰嘴骨折-脱位临床诊疗研究的相关文献，并进行总结。
方法：第一作者检索Web of Science、PubMed和中国知网(CNKI)数据库2000至2020年收录的相关文献，中英文检索词分别为“鹰嘴，肘关节，骨折脱位，3D打印”和“olecranon，elbow，fracture dislocation，3D printing”。查阅收集大量文献，从解剖力学、损伤特点、诊断分型和手术治疗等方面分类整理和分析。
结果与结论：①鹰嘴、冠状突、桡骨头的解剖形态以及软组织之间的解剖力学特点影响着尺骨鹰嘴骨折-脱位的临床诊疗；②前、后脱位均有其自身损伤特点，同时易与孟氏骨折相混淆，准确把握体格检查与辅助影像检查有利于临床诊断；③手术入路中仍以后正中入路更为常用，必要时需联合其他入路；恰当固定修复骨与软组织，以及适时的辅助外固定架，均有利于改善尺骨鹰嘴骨折-脱位的临床疗效；④但是后方尺骨鹰嘴骨折-脱位的损伤机制还需更深层次探究，以及是否建立尺骨鹰嘴骨折-脱位独立分型尚需进一步讨论；鹰嘴后方间接固定冠状突的有效性问题，仍需进一步深入研究；⑤此外，兴起的3D打印技术对骨创伤术前规划和模拟操作具有重要意义，将会更有利于尺骨鹰嘴骨折-脱位临床诊疗工作的开展。
关键词：骨；尺骨鹰嘴；骨折；脱位；解剖力学；固定；3D打印；综述
缩略语：尺骨鹰嘴骨折-脱位：olecranon fracture-dislocations，OFDs

Related problems in anatomy mechanics, injury characteristics, fixed repair and three-dimensional technology application for olecranon fracture-dislocations

Wang Debin, Bi Zhenggang
Department of Orthopedics, First Affiliated Hospital of Harbin Medical University, Harbin 150001, Heilongjiang Province, China
Wang Debin, Master candidate, Physician, Department of Orthopedics, First Affiliated Hospital of Harbin Medical University, Harbin 150001, Heilongjiang Province, China
Corresponding author: Bi Zhenggang, Professor, Doctoral supervisor, Department of Orthopedics, First Affiliated Hospital of Harbin Medical University, Harbin 150001, Heilongjiang Province, China

哈尔滨医科大学附属第一医院骨科，黑龙江省哈尔滨市 150001
第一作者：王德斌，男，1992 年生，吉林省长春市人，汉族，哈尔滨医科大学在读硕士，医师，主要从事骨创伤领域的研究。
通讯作者：毕郑刚，教授，博士生导师，哈尔滨医科大学附属第一医院骨科，黑龙江省哈尔滨市 150001
https://orcid.org/0000-0002-8055-2483 (王德斌)
引用本文：王德斌，毕郑刚 . 尺骨鹰嘴骨折－脱位解剖力学、损伤特点、固定修复及3D技术应用的相关问题 [J]. 中国组织工程研究，2021，25(9):1446-1451.

Abstract

BACKGROUND: Olecranon fracture-dislocations are complicated fractures and dislocations of the elbow, which adds certain challenges to clinical diagnosis and treatment. Although the continuous improvement of medical standards has made some progress in the clinical diagnosis and treatment of olecranon fracture-dislocations, some controversial issues need to further discuss.

OBJECTIVE: To consult and sort out the relevant literature about the clinical diagnosis and treatment of olecranon fracture-dislocations, and give a summary.

METHODS: The first author searched the relevant documents collected by Web of Science, PubMed and CNKI databases from 2000 to 2020. The key words were "olecranon; elbow; fracture dislocation; 3D printing" in English and Chinese. The massive relevant literature was reviewed and collected. The literature was classified and analyzed from the aspects of anatomical mechanics, injury characteristics, diagnostic typing and surgical treatment.

RESULTS AND CONCLUSION: (1) The anatomy of the olecranon, coronoid process, radial head, and the anatomical mechanical characteristics between the soft tissues affect the clinical diagnosis and treatment of olecranon fracture-dislocations. (2) Both anterior and posterior dislocations have their own injury characteristics and are easily confused with Monteggia fractures. Accurate grasp of physical examination and auxiliary imaging examination is conducive to clinical diagnosis. (3) The posterior midline approach is more commonly used, and other approaches should be combined if necessary. Proper fixation and repair of bone and soft tissue, as well as timely auxiliary external fixator, are conducive to improving the clinical efficacy of olecranon fracture-dislocations. (4) However, the damage mechanism of the rear olecranon fracture-dislocations needs to be further explored, and whether to establish independent classification of olecranon fracture-dislocations needs further discussion. The effectiveness of the indirect fixation of the coronoid process behind the olecranon still needs further research. (5) In addition, the emerging three-dimensional printing technology is of great significance for preoperative planning and simulation of bone trauma, and will be more conducive to the development of clinical diagnosis and treatment of olecranon fracture-dislocations.

Key words: bone; olecranon; fracture; dislocation; anatomy mechanics; fixation; three-dimensional printing; review

How to cite this article: *WANG DB, BI ZG. Related problems in anatomy mechanics, injury characteristics, fixed repair and three-dimensional technology application for olecranon fracture-dislocations. Zhongguo Zuzhi Gongcheng Yanjiu. 2021;25(9):1446-1451.*

0 引言 Introduction

尺骨鹰嘴骨折－脱位 (olecranon fracture-dislocations，OFDs) 为尺骨鹰嘴复杂骨折，可涉及桡骨头、冠状突同时或单独的脱位或半脱位 [1]。OFDs 在临床上较为少见，主要是骨的连续性被打断，尤其对尺骨滑车切迹的破坏；其次则是韧带、关节囊等损伤问题，进而出现关节前方或后方脱位 [2-3]。由于肘关节是骨与周围软组织之间的复杂结合，为上肢功能解剖必不可少的组成部分，而 OFDs 则恰恰打破了这种复杂的结构关系，为临床上比较棘手的问题；一旦出现 OFDs，就要面临着对骨和软组织固定修复以及恢复关节稳定的难题。在复杂的重建过程中，若低估肘关节活动的重要性以及软组织与骨解剖结构之间的关系，则可能会导致严重的功能局限性，从而出现持续失稳、创伤性关节炎、僵硬和疼痛，并对日常生活活动产生破坏性影响，因此，恰当的临床治疗 OFDs 显得尤为重要 [4-7]。随着医疗水平的不断提升以及对这种复杂肘关节骨折脱位的认识加深，OFDs 的临床诊疗出现了新的进展，且临床疗效在一定程度上得到了改善，但尚存在一些问题需要进一步探讨。为此，文章主要从解剖力学、损伤特点、诊断分型、手术入路、固定修复以及热门的 3D 打印技术等方面入手，整理相关文献资料，并对 OFDs 的临床诊疗系统性分析总结和展望，以期为 OFDs 的临床诊疗提供参考方案。

1 资料和方法 Data and methods

1.1 资料来源 第一作者检索 Web of Science、PubMed 和中国知网 (CNKI) 数据库 2000 至 2020 年收录的相关文献。中英文检索词分别为"鹰嘴，肘关节，骨折脱位，3D 打印"和"olecranon，elbow，fracture dislocation，3D printing"。根据纳入和排除标准，选取具有价值的相关文献。

1.2 选取标准

纳入标准：①选取尺骨鹰嘴骨折－脱位中解剖力学、损伤特点、诊断分型、手术入路、固定修复、3D 打印技术相关的文献；②与此次研究内容高度关联、高质量、新颖的近期文献。

排除标准：①内容过于陈旧、关联性不强、质量差、重复的文献；②数据、观点可信度、逻辑性差的文献。

1.3 质量评估与数据提取 在 Web of Science、PubMed 和 CNKI 数据库检索出相关文献共 743 篇，其中中文文献 340 篇，英文文献 403 篇，根据排除标准筛除 681 篇中英文文献，共纳入 62 篇满足纳入标准的中英文文献，见**图 1**。

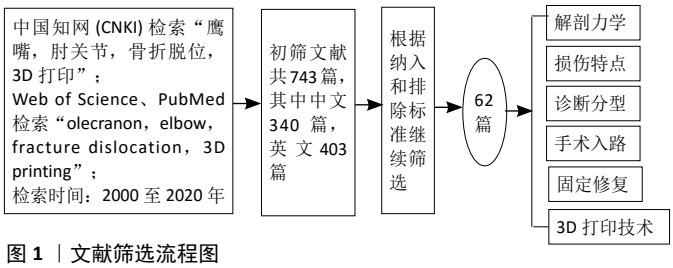

图 1 | 文献筛选流程图

2 结果 Results

2.1 解剖力学 肘关节是由 3 种关节整合成的铰链关节，具有高度的协调性和稳定性。肘关节的稳定性首要来自肱尺关节和副韧带复合体的静态限制，其次则是桡骨头、关节囊的静态限制和相关肌肉的动静结合控制。在肱尺关节的静态限制中，鹰嘴阻止肘前移，冠状突则是防止肘后移，且维持肘内翻、前臂旋转的稳定。在滑车切迹中，鹰嘴和冠状突之间被 3–5 mm 的无软骨"裸区"隔开 [8-12]，因此，OFDs 中鹰嘴和冠状突的复位固定，应注意防止"裸区"变形。

尺骨近端解剖特点主要体现在尺骨桡侧切迹、与鹰嘴相关 3 种成角和骨质密度分布方面，并对临床诊疗效果具有一定的影响。WEGMANN 等 [13] 通过计算机断层扫描分析发现，尺骨桡侧切迹解剖特点凸显其可变性，其深度由近端向远端递减，且随著曲率半径的增加和冠状面的旋转而改变，影响着尺桡骨近端的匹配。与鹰嘴相关的 3 种成角则是尺骨近端整体结构特点的体现，也是临床常用的解剖角。BESER 等 [14] 对 50 个尺骨近端结构进行了详细的测量，其结果显示，鹰

嘴后皮层与尺骨干背侧切线构成的尺骨近端背侧角平均 (8±2.3)°(4°–12°)；尺骨干中轴线与鹰嘴轴线构成的尺骨近端内翻角平均 (9.3±2.2)°(4°–15°)；尺骨中轴线与滑车切迹两末端连线构成的鹰嘴－骨干角平均为 (19.3±2.8)° (13°–25°)。在骨质密度方面，GIL 等[15]采取定量计算机断层扫描骨密度三维分布，在滑车切迹的近端 (包括鹰嘴的尖端) 表现高骨密度，且鹰嘴的尖端远比冠状突的尖端骨密度高，并建议骨折固定的方向应朝向高密度处进行。上述 3 种特点不但影响着临床术前规划和术中操作，而且对 OFDs 治疗的预后评估也有一定意义。

除了上述尺骨近端特点需要重视外，桡骨头、韧带、关节囊以及相关肌肉在肘关节中起到的作用同样不容忽视。首先，桡骨头虽然是外翻和外旋中重要的二次稳定器，但是桡骨头骨折固定可使在内侧副韧带断裂时肘外翻的稳定性得到很大的提升。其次，内侧副韧带、外侧副韧带分别是外翻、外翻应力的主要限制因素，分别始于内、外上髁，止于冠状突、环状韧带和桡骨外侧；关节囊在肘内、外翻应力中，其前部起到主要抵抗作用[11-16]；同时，肱肌、肱二头肌、肱三头肌分别在冠状突、桡骨转子、尺骨鹰嘴处存在止点，且三者的损坏或丢失可导致所有屈曲位置的内翻外翻松弛度增加[9，17-19]。

2.2 损伤特点 OFDs 中尺骨鹰嘴骨折仅仅是其损伤之一，冠状突、桡骨头、韧带等也可能受牵连。OFDs 以肘关节为核心，鹰嘴为肘关节发生脱位的通道[20]。

首先，OFDs 可进一步划分为前方 OFDs 和后方 OFDs。前方 OFDs，是在半屈肘时高能量外力冲击前臂背侧面，在肱骨滑车嵌压滑车切迹下摧毁鹰嘴，导致尺桡骨前移，也被视为经鹰嘴骨折－脱位。前脱位发生率仅 1%–2%，开放伤多见，常伴冠状突骨折 (Regan-Morrey Ⅲ型多见)；肱尺关节因部分不吻合而形成半脱位，较少累及韧带[11，21-22]。虽然前 Monteggia 损伤也发生类似问题，但近端桡尺关系稳定，尤其是环状韧带约束完好是前 Monteggia 损伤所不具备的特点[23-24]。后方 OFDs，尚无关于该损伤机制的文献明确性报道，部分学者推测为屈肘 90° 时轴向力所致；但是后方 OFDs 发生率较高，多为闭合伤，常牵涉到冠状突、桡骨头和外侧副韧带。桡骨头骨折常为 Mason Ⅱ、Ⅲ型；冠状突骨折块大，也多为 Regan-Morrey Ⅲ型。由于肱尺关节相对稳定，近端尺桡关节不稳，后方 OFDs 接近于极近端的后 Monteggia 损伤[2，6，16，22-23]。但是，在损伤的侧重点问题上，Monteggia 损伤绝大多数涉及尺骨干问题，而 OFDs 主要影响的是尺骨滑车切迹。

其次，生物力学角度也可发现了 OFDs 的损伤特点，在垂直荷载力的作用下，不同关节角度承受的载荷超过极限时，则发生骨折脱位。当屈肘 0°–15° 时，可出现 Regan-Morrey Ⅱ型骨折；当屈肘 15°–30° 时，可发生冠状突骨折后脱位；当屈肘 30°–45° 时，可发生 Regan-Morrey Ⅲ型骨折。随着屈肘角度的增大，应力逐渐集中到鹰嘴后部，当屈肘 60° 或 90° 时，可发生鹰嘴骨折前脱位[25-26]。

由此可见，鹰嘴、冠状突骨折不稳在 OFDs 的损伤特点中占据着主导的地位，影响着 OFDs 损伤机制的研究，而且后方 OFDs 损伤机制也有可能从生物力学角度被突破发现。

2.3 诊断分型 OFDs 临床表现常为关节肿痛、畸形、活动障碍，且需评估所有的血管、神经损伤情况。YOON 等[4]指出除神经血管损害、开放伤等需紧急处理外，伤后急性期查体往往收效甚微。必要时，可在麻醉镇静下进行双侧肘关节查体和伤情评估。此外，影像学检查不但是临床诊断的重要手段，而且对术前规划起着重要作用。患侧肘部 X 射线片可初步筛查骨折脱位情况，且与健侧肘部 X 射线片对比，可提升诊疗精准度。对于非粉碎性移位的鹰嘴骨折，只需 X 射线片即可辨别；当出现因肿痛而伸肘障碍和复杂骨折时，X 射线片可发生显影重叠，骨折情况辨别困难。CT 和定量三维 CT 检查则可更全面地观察骨折移位、粉碎程度，排除隐匿性骨折和其他损伤，以及进行冠状突 O'Driscoll 分型[4，11，27-29]。而 MRI 并不是完全肯定的必要检查，且不适用肘部创伤急性期[7，11]。此外，鹰嘴骨折的常见几种分型分别为 Colton 分型、AO 分型、Schatzker 分型以及 Mayo 分型[30]，但是目前尚缺少专门针对 OFDs 独立分型的报道，临床上对该类损伤仍以鹰嘴、冠状突、桡骨头各自骨折分型为主。

2.4 手术治疗 OFDs 是一种复杂肘关节损伤，涉及多处组织结构的关节内骨折，造成关节移位不稳，常需采取手术治疗，同心解剖复位固定、可靠地保持稳定、允许早期运动锻炼是 OFDs 的治疗目标[20，31-32]。首要问题是重建鹰嘴、冠突并恢复滑车切迹形态，同时对伴有的桡骨头骨折问题进行修复 / 置换；其次则是韧带、关节囊等修复问题，必要时需联合外固定架[7，33-34]。手术治疗流程图见**图 2**。

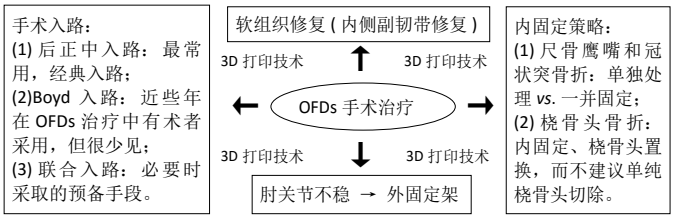

图 2 ｜手术治疗流程图

2.4.1 手术入路 根据损伤具体形态和结构位置不同，选择恰当的手术入路将成为关键问题[16，35]。其中后正中入路可同时处理尺骨和桡骨头骨折以及韧带等软组织，显露结构较广，是很多术者手术治疗 OFDs 的常用入路[16，31]。李红军等[20]采取后正中入路将鹰嘴骨折块连同肌腱一并翻起的方式治疗 OFDs，术后 Mayo 肘关节功能评分平均 86.5 分，优良率为 87.5%。但是单纯后路有时并不理想，即使挪移鹰嘴骨折块也可能显露不佳，必要时需剥离旋前屈肌群或者肱骨内上髁截骨，致使增加损伤[36]。苏朝阳等[37]则仅通过 Boyd 入路治疗前方 OFDs，虽然对伸肌装置干扰不大，但需要在切断旋后肌基础上进行术野的显露。除了后正中入路和 Boyd 入路两种单一手术入路外，在这种复杂的肘关节损伤中，为了更有效地固定修复不同部位的损伤，以后正中入路为基础联合其他入路治疗 OFDs 的策略也受到许多学者的认可。AVASTHI

等[16]指出在桡骨头或冠状突骨折处理困难时，联合内侧或外侧入路也是有必要的。胡晓川等[38]在OFDs病例中通过联合外侧入路处理骨折的桡骨头，术后肘关节Broberg-Morrey评分平均89.1分，优良率达80%。然而，FENG等[29]则认为肘前入路可使冠状突Regan-Morrey Ⅱ、Ⅲ型骨折达到精准复位和坚强固定。程宇等[36]采取前后联合入路治疗OFDs，术后半年内均达骨愈合标准，末次随访时无疼痛、关节脱位、内植物松动、断裂以及异位骨化问题。郭永权[39]进一步采取前后联合入路与后正中入路分别治疗OFDs，前后联合入路组术中出血量和骨折愈合时间明显少于后正中入路组，术后Broberg-Morrey评分明显大于后正中入路组，前后联合入路组和后正中入路组并发症率分别为25.7%及71.4%，且以上对比差异均有显著性意义($P < 0.05$)。考虑到总体样本数量为70例，前后联合入路和后正中入路的比较仍需进一步通过大样本的病例统计分析研究。由此可见，后正中入路作为OFDs处理途径的争议性看法较少，且较Boyd入路更常用；而联合入路应在术前或术中发现某处损伤处理困难、无法有效固定修复时，作为一种预备的手术策略。

2.4.2 内固定策略 尺骨鹰嘴骨折主要常用的两种技术包括克氏针张力带技术和钢板技术[30]。克氏针张力带技术可将拉伸力转为压缩力，常用于简单横形骨折，但存在骨间神经损伤、前臂旋转障碍、退针以及针尾刺激症状等相关风险[16，19]。NOWOTNY等[40]认为张力带松动和克氏针滑移可引发骨折处的二次脱位，并提出克氏针的三皮质固定具有更好的拉力强度和固定牢固性，而钢板则常用于斜形、复杂和较差骨质的骨折[16]。在克氏针张力带和钢板的对比中，MIDTGAARD等[41]认为虽然克氏针张力带和锁定钢板在骨折位移或载荷失效方面差异无显著性意义，但锁定钢板对鹰嘴横形骨折固定更可靠。而且，GATHEN等[42]指出钢板可能出现预后不佳的问题，是因为钢板固定常用于骨质量差且更复杂的骨折。针对因钢板刺激周围组织而取出的问题，ELLWEIN等[43]将低矮型双钢板与2.7 mm/3.5 mm锁定加压钢板固定鹰嘴进行对比，内固定取出率分别为27%及38%，差异无显著性意义。同时，解剖锁定钢板可用于缺乏支撑的、粉碎性鹰嘴骨折，当骨量丢失严重时，需植骨重建滑车切迹[19-20]。在冠状突重建中，较小骨折块可行缝合套索固定；冠状突Regan-Morrey Ⅱ、Ⅲ型骨折，常需采用钢板、螺钉固定，而大骨块可用拉力螺钉固定[20，29]。SHEN等[44]用微型钢板固定Regan-Morrey Ⅱ型粉碎骨折，达到了满意的临床疗效。在OFDs治疗中，许多临床医生根据鹰嘴和冠状突单独骨折特点分别固定[20，36]。冯伟楼等[45]更进一步指出先复位固定鹰嘴有利于确保肱骨远端与鹰嘴部分的滑车切迹对合，随后再处理冠状突，并且两处骨折均予以钢板螺钉固定，可使骨折有效复位和牢靠固定，患者术后21周内骨质断端完全愈合。尺骨鹰嘴和冠状突骨折在OFDs中不论其各自损伤类型发生概率高低，均应详细分析各种骨折类型的具体处理，以及植入物的选择和固定技术灵活运用问题。而且，鹰嘴和冠状突骨折的分别单独处理可使骨折准确复位、牢靠固定，但术中术者应注意避免内固定物之间的碰撞问题，同时应尽可能降低这种分别处理办法所带来的软组织损伤风险。

由于OFDs以冠状突Regan-Morrey Ⅲ型大块骨折较为常见，一些学者也采取在尺骨近端后面跨或不跨鹰嘴钢板旋进螺钉的办法，间接固定冠状突[38]，但近些年对于这种间接固定的稳定性问题也引发许多争议。MOON等[46]进一步研究发现，与从前到后方固定相比，从后到前方固定更具有生物力学稳定性。杨如意等[47]认为在鹰嘴后钢板的基础上于尺骨近端内侧辅助微型钢板固定，可使骨折稳定牢靠。但张继斌等[48]强调双钢板固定可使骨膜剥离过多，影响髓外血供，并选择钢丝捆扎辅助后侧单钢板进行固定，患者术后肘关节功能恢复良好。而OZTURKMEN等[49]在OFDs固定修复中通过鹰嘴后面的3.5 mm锁定板以拉力螺钉固定冠状突主要碎片，应用不依赖于鹰嘴板的螺钉固定冠状突小碎片，所有患者术后12周内骨折均愈合，患肘无不稳定症状。

桡骨头骨折处理手段主要取决于骨折的形态特征，对于伴或不伴微小位移的小骨片可暂不手术处理，而较大的骨折块则需切开复位内固定和人工桡骨头置换，并且这种OFDs的桡骨头骨折更不建议单纯切除桡骨头。骨折块≤3块时，可将骨折块进行复位固定；当超过3个骨折块和严重粉碎桡骨头，桡骨头置换成为优先选择的手术方式[50]。近期，REBGETZ等[51]对无头加压螺钉、锁钉钢板固定桡骨头颈骨折进行生物力学分析，虽然两者的研究结果差异无显著性意义，但螺钉可以改善横形骨折。然而，GRUSZKA等[52]在回顾性分析研究中发现用现代锁定钢板固定复杂桡骨头颈骨折，显示出良好的中期结果，并认为现代锁定钢板不仅可以有效固定这种复杂骨折，同时避免了关节置换或桡骨头切除。

2.4.3 软组织修复 软组织结构对肘关节功能稳定具有重要作用，合理恰当地修复可有效改善临床预后。OFDs中外侧副韧带损伤较为常见，且对外侧副韧带的修复得到广泛认可，外侧副韧带可采取不可吸收缝线、缝合锚钉进行修复，必要时需取半腱肌重建[47，53]。程宇等[36]在OFDs的处理中不但注重关节囊的修复，包括前侧入路切开关节囊在手术闭创时予以缝合，而且认为内侧副韧带裂损很少出现在OFDs中；但恰好该研究中1例患者出现内侧副韧带破裂，并予以锚钉修复，患者术后肘关节获得良好固定。但是在软组织修复中内侧副韧带的修复是否必须与处理骨折同时进行，一直以来成为探讨研究的焦点。GIANNICOLA等[54]认为复杂肘关节损伤中内侧副韧带的损伤可通过避免肘内翻而自行瘢痕愈合，并进一步指出如果残余的肘关节不稳，则应修复内侧副韧带和/或使用外固定架。BIZ等[55]对接受保守治疗、手术治疗和保守治疗失败后二期手术治疗3种情况进行临床疗效分析，并指出没有足够的证据证明在保守治疗和手术治疗对内侧副韧带损伤患者功能结局的影响上差异有显著性意义，但一段时间的康复治疗和每例患者的肘关节功能要求标准可辨别哪些患者真正需要外科手术来修复内侧副韧带。

2.4.4 外固定架 外固定架的应用减少了韧带和骨骼重建程序的数量，特别是在粉碎骨折和不稳定脱位的情况下，便于患者术后早期功能康复锻炼，PIZZOLI 等[56]采用外固定架治疗 32 例患者，术后平均肘关节活动范围为屈伸 125.9°，内旋 77.8°，外旋 79.7°，未出现主要并发症和后外侧或内侧关节不稳。但是，TIZIANI 等[57]在外固定架应用标准的文献中强调了外固定架所带来的针道感染和桡神经损伤等相关风险。国内朱涛等[58]采用铰链式外固定架处理肘关节损伤不稳，术后 1 例皮肤软组织发生坏死并治愈，其余均无感染和神经受累问题。因此，术中精准有效地应用外固定架和术后针道精细保护可更好地提升外固定架疗效。

2.4.5 3D 打印技术 近年来，3D 打印技术凭借术前规划最佳手术入路、种植体置入、外形设计、术中困难预估等优点，越来越多地应用在骨科手术中，为复杂手术程序的术前规划带来了新的机遇[59]。虽然有关 3D 打印技术在 OFDs 应用的专门文献资料相对较少，但是 OFDs 为复杂肘关节骨折脱位中的一类，通过 3D 打印技术应用于复杂肘关节骨折脱位诊疗的相关文献可明显展现其优势的一面。姬文晨等[60]则将 20 例肘关节骨折手术治疗患者随机分为 3D 打印组、常规组进行对比分析，结果显示，出血量分别 (153.3±23.9) mL 及 (246.3±34.7) mL，手术时间分别为 (2.1±0.3) h 及 (2.9±0.4) h，透视次数分别为 (8.7±1.6) 次及 (11.1±1.2) 次，且上述 3 方面差异均有显著性意义 ($P < 0.05$)，且 3D 打印组术后 1 年 Mayo 评分和患肘活动范围均优于常规组，从而进一步证明了 3D 打印技术的优势所在。此外，戚晓阳等[61]在应用 3D 打印技术制作的鹰嘴横形骨折模型上对克氏针进针角度进行生物力学研究，并测出角度为 10° 时固定安全可靠。在伴有桡骨头骨折的处理方面，3D 打印技术同样彰显其独特的优势，国外 LUENAM 等[62]使用由 3D 打印技术创建的特定桡骨头假体治疗无法修复的桡骨头骨折， Mayo 肘关节功能评分从术前 20 分升到 85 分，上肢功能障碍评分从术前 88.33 分降到 28.33 分。由此可见，3D 打印技术作为一种临床辅助工具将会被更多地应用于 OFDs 的临床诊疗，使得 OFDs 术前准备工作进一步完善，并且通过术前模拟操作可为术中处理棘手问题打下良好的基础，提高手术效率，减少长时间手术给患者带来的影响。

3 总结与讨论 Conclusions and discussion

OFDs 是一种复杂肘关节损伤，严重破坏肘关节稳定结构，致使肘关节功能急剧下降。解剖力学不但有助于术前分析骨折形态特点和软组织损伤情况，完善术前规划，而且对于术中、术后的复位评估也具有一定意义，尤其对于是“裸区”、尺骨桡侧切迹、与鹰嘴相关 3 种成角和骨质密度分布等解剖特点更为重要。损伤特点中前后脱位详细划分和生物力学特点都有利于对 OFDs 的系统化掌握，但需要注意与孟氏骨折相鉴别。体格检查时机的准确把握结合辅助影像检查使得临床诊疗更精准，但在骨折脱位分型中 OFDs 尚缺独立分型，仍然沿用着鹰嘴、冠状突、桡骨头各自骨折分型。由于 OFDs 为复杂肘关节骨折脱位，严重影响肘关节功能稳定，往往需要采取手术治疗。虽然近些年来 Boyd 入路、联合入路也应用于 OFDs 治疗，但还是以后正中入路更为常用，必要时可联合其他入路处理棘手问题。内固定策略中，后正中入路可便于鹰嘴、冠状突和桡骨头一并处理，且冠状突间接固定也是较好选择，但冠状突和桡骨头骨折位置深在且处理不便时可额外增加手术切口；对于软组织修复问题，内侧副韧带损伤并不是必须与骨折同时进行修复；在肘关节不稳的情况下，外固定架具有很好的临床应用价值。此外，随着 3D 打印技术越来越多地应用于骨创伤的诊疗，术前既可分析损伤特点、骨折形态，又可实施预手术操作，使得手术治疗变得更加精准。但实际术中操作患肘组织结构走形也可能出现各异情况，需稍作调整。

今后 OFDs 临床诊疗中，损伤特点还需更深层次研究，尤其是后方 OFDs 损伤机制尚未完全明晰；OFDs 独立分型至今未见学术领域提及，是否有必要进行独立分型也有待商榷。通过鹰嘴背侧间接固定冠状突的牢固性问题尚需大量临床研究，在何种条件下，包括间接固定材料的选择和骨折形态标准，可采用这种间接固定方式，以及必要时可能对固定方式进行改进。以上几方面问题，某种程度上或许可在 3D 打印技术辅助下对后方 OFDs 损伤机制进行生物力学分析、对 OFDs 独立分型进行详细归类分析以及固定材料和方式的可靠性进行精准测试等方面有所突破。

致谢：感谢哈尔滨医科大学附属第一医院骨科毕郑刚、付春江和孙佳冰专家的支持。

作者贡献：王德斌负责设计、收集资料、成文，毕郑刚负责审校、对文章的内容作批评性审阅并提出建设性修改意见。

经费支持：该文章没有接受任何经费支持。

利益冲突：文章的全部作者声明，在课题研究和文章撰写过程，不存在利益冲突。

写作指南：该研究遵守《系统综述和荟萃分析报告规范》(PRISMA 指南)。

文章查重：文章出版前已经过专业反剽窃文献检测系统进行 3 次查重。

文章外审：文章经小同行外审专家双盲外审，同行评议认为文章符合期刊发稿宗旨。

文章版权：文章出版前杂志已与全体作者授权人签署了版权相关协议。

开放获取声明：这是一篇开放获取文章，根据《知识共享许可协议》“署名－非商业性使用－相同方式共享 4.0”条款，在合理引用的情况下，允许他人以非商业性目的基于原文内容编辑、调整和扩展，同时允许任何用户阅读、下载、拷贝、传递、打印、检索、超级链接该文献，并为之建立索引，用作软件的输入数据或其它任何合法用途。

4 参考文献 References

[1] O’DRISCOLL SW, JUPITER JB, COHEN MS, et al. Difficult elbow fractures: pearls and pitfalls. Instr Course Lect. 2003;52(1):113-134.
[2] CHEN NC. Elbow Fractures with Instability Evaluation and Treatment Strategies. Hand Clin. 2018;34(1):75-83.
[3] GERELI A, NALBANTOGLU U, DIKMEN G, et al. Fracture-dislocations of the proximal ulna. Acta Orthop Traumatol Turc. 2015;49(3):233-240.
[4] YOON RS, TYAGI V, CANTLON MB, et al. Complex coronoid and proximal ulna fractures are we getting better at fixing these? Injury. 2016;47(10):2053-2059.
[5] RAO AJ, COHEN MS. The use of static external fixation for chronic instability of the elbow. J Shoulder Elbow Surg. 2019;28(8):e255-e264.
[6] CHAN K, KING GJW, FABER KJ. Treatment of complex elbow fracture-dislocations. Curr Rev Musculoskelet Med. 2016;9(2):185-189.

[7] SIEBENLIST S, BUCHHOLZ A, BRAUN KF. Fractures of the proximal ulna: current concepts in surgical management. EFORT Open Rev. 2019;4(1): 1-9.
[8] GOTTLIEB M, SCHIEBOUT J. Elbow dislocations in the emergency department: a review of reduction techniques. J Emerg Med. 2018; 54(6):849-854.
[9] ROBINSON PM, GRIFFITHS E, WATTS AC. Simple elbow dislocation. Shoulder Elbow. 2017;9(3):195-204.
[10] HACKL M, LAPPEN S, NEISS WF, et al. The bare area of the proximal ulna: An anatomical study on optimizing olecranon osteotomy. Orthopade. 2016;5(10):887-894.
[11] HANLON DP, MAVROPHILIPOS V. The Emergent Evaluation and Treatment of Elbow and Forearm Injuries. Emerg Med Clin North Am. 2020;38(1):81-102.
[12] WEGMANN K, KNOWLES NK, LALONE EE, et al. The shape match of the olecranon tip for reconstruction of the coronoid process: influence of side and osteotomy angle. J Shoulder Elbow Surg. 2019;28(4):e117-e124.
[13] WEGMANN K, KNOWLES N, LALONE E, et al. Computed Tomography Analysis of the Radial Notch of the Ulna. J Hand Surg Am. 2019; 44(9): 794.e1-794.e8.
[14] BESER CG, DEMIRYUREK D, OZSOY H, et al. Redefining the proximal ulna anatomy. Surg Radiol Anat. 2014;36(10):1023-1031.
[15] GIL JA, DASILVA K, JOHNSON E, et al. Three-dimensional characterization of trabecular bone mineral density of the proximal ulna using quantitative computed tomography. J Shoulder Elbow Surg. 2020;29(4):755-760.
[16] AVASTHI A, PEACH C. Fractures of the proximal radius and ulna. Orthopaedics and Trauma. 2019;33(5):322-329.
[17] THAYER MK, SWENSON AK, HACKETT DJ, et al. Classifications in Brief: Regan-Morrey Classification of Coronoid Fractures. Clin Orthop Relat Res. 2018;476(7):1540-1543.
[18] SOUBEYRAND M, ASSABAH B, BEGIN M, et al. Pronation and supination of the hand: Anatomy and biomechanics. Hand Surg Rehabil. 2017; 36(1):2-11.
[19] DUPARC F, MERLET MC. Prevention and management of early treatment failures in elbow injuries. Orthop Traumatol Surg Res. 2019; 105(1S):S75-S87.
[20] 李红军 , 汪洁 , 刘永国 , 等 . 尺骨鹰嘴骨折 - 脱位伴桡骨头及冠状突骨折的手术治疗 [J]. 中国修复重建外科杂志 ,2019,33(8):1045-1047.
[21] IORDENS GI, VAN LIESHOUT EM, SCHEP NW, et al. Early mobilisation versus plaster immobilisation of simple elbow dislocations: results of the FuncSiE multicentre randomised clinical trial. Br J Sports Med. 2017;51(6):531-538.
[22] 周智勇 , 陈旭 , 蒋协远 . 经鹰嘴肘关节骨折脱位的诊断与治疗 [J]. 中华创伤骨科杂志 ,2012,14(4):342-345.
[23] DELPONT M, LOUAHEM D, COTTALORDA J. Monteggia injuries. Orthop Traumatol Surg Res. 2018;104(1S):S113-S120.
[24] ARAIN AR, HADDAD S, ANDERSON M, et al. Isolated pediatric transolecranon fracture-dislocation of the elbow managed nonoperatively: A case report and review of literature. Clin Case Rep. 2019;7(7):1435-1438.
[25] WAKE H, HASHIZUME H, NISHIDA K, et al. Biomechanical analysis of the mechanism of elbow fracture-dislocations by compression force. J Orthop Sci. 2004;9(1):44-50.
[26] RAO ZT, YUAN F, LI B, et al. Effect of elbow flexion angles on stress distribution of the proximal ulnar and radius bones under a vertical load: measurement using resistance strain gauges. J Orthop Surg Res. 2014;9:60.
[27] KARBACH LE, ELFAR J. Elbow Instability: Anatomy, Biomechanics, Diagnostic Maneuvers, and Testing. J Hand Surg Am. 2017;42(2):118-126.
[28] LUBBERTS B, JANSSEN S, MELLEMA J, et al. Quantitative 3-dimensional computed tomography analysis of olecranon fractures. J Shoulder Elbow Surg. 2016;25(5):831-836.
[29] FENG D, ZHANG X, JIANG Y, et al. Plate fixation through an anterior approach for coronoid process fractures: A retrospective case series and a literature review. Medicine (Baltimore). 2018;97(36):e12041.
[30] GATHEN M, JAENISCH M, PEEZ C, et al. Plate fixation and tension band wiring after isolated olecranon fracture comparison of outcome and complications. J Orthop. 2020;18(1):69-75.
[31] PRIMEAU T, BEAUCHAMP-CHALIFOUR P, PELET S. Complex case of open fracture-dislocation of the elbow. Case Rep Orthop. 2019: 3495742.
[32] SOCHOL KM, ANDELMAN SM, KOEHLER SM, et al. Treatment of Traumatic Elbow Instability With an Internal Joint Stabilizer. J Hand Surg Am. 2019;44(6):e161-e167.
[33] SEO JB, YI HS, KIM KB, et al. Clinical outcomes of arthroscopic lateral ulnar collateral ligament repair with or without intra-articular fracture. J Orthop Surg (Hong Kong). 2020;28(1):2309499020908348.
[34] GEBMANN J, KONIGSHAUSEN M, VON GLINSKI A, et al. Das chronisch dezentrierte Ellenbogengelenk. Obere Extremität. 2016;11(4):218-227.
[35] KLUG A, BUSCHBECK S, GRAMLICH Y, et al. Good outcome using anatomically pre-formed buttress plates for anteromedial facet fractures of the coronoid-a retrospective study of twenty-four patients. Int Orthop. 2019;43(12):2817-2824.
[36] 程宇 , 张志刚 , 徐耀增 , 等 . 前后联合入路治疗经鹰嘴肘关节骨折脱位 [J]. 中华创伤骨科杂志 ,2016,18(7):630-633.
[37] 苏朝阳 , 谭海涛 , 曾跃林 , 等 . 单一 Boyd 入路手术治疗经尺骨鹰嘴肘关节骨折脱位 [J]. 中国骨与关节损伤杂志 , 2019,34(7):758-760.
[38] 胡晓川 , 向明 , 陈杭 , 等 . 前向鹰嘴骨折脱位的手术治疗 [J]. 中国修复重建外科杂志 ,2012,26(12):1462-1465.
[39] 郭永权 . 前后联合入路和肘关节后侧正中入路治疗经鹰嘴肘关节骨折脱位的效果比较 [J]. 中国民康医学 ,2019,31(1):38-40.
[40] NOWOTNY J, BISCHOFF F, AHLFELD T, et al. Biomechanical comparison of bi- and tricortical k-wire fixation in tension band wiring osteosynthesis. Eur J Med Res. 2019;24(1):33.
[41] MIDTGAARD KS, SOREIDE E, BRATTGJERD JE, et al. Biomechanical comparison of tension band wiring and plate fixation with locking screws in transverse olecranon fractures. J Shoulder Elbow Surg. 2020. doi:10.1016/j.jse.2020.01.079.[Epub ahead of print]
[42] GATHEN M, PLOEGER MM, PEEZ C, et al. Comparison of the Subjective Elbow Value with the DASH, MEPS und Morrey Score after Olecranon Fractures. Z Orthop Unfall. 2020;158(2):208-213.
[43] ELLWEIN A, LILL H, WARNHOFF M, et al. Can low-profile double-plate osteosynthesis for olecranon fractures reduce implant removal? A retrospective multicenter study. J Shoulder Elbow Surg. 2020.29(6): 1275-1281.
[44] SHEN JJ, QIU QM, GAO YB, et al. Direct anterior approach for mini plate fixation of Regan-Morrey type II comminuted ulnar coronoid process fracture. J Orthop Surg (Hong Kong). 2019;27(1):2309499018825223.
[45] 冯伟楼 , 李树灏 , 张堃 , 等 . 前路钢板固定尺骨冠状突治疗复杂肘关节损伤 [J]. 中国组织工程研究 ,2020,24(6):850-855.
[46] MOON JG, ZOBITZ ME, AN KN, et al. Optimal screw orientation for fixation of coronoid fractures. J Orthop Trauma. 2009;23(4):277-280.
[47] 杨如意 , 周雨 , 刘立峰 , 等 . 后内侧双钢板治疗复杂尺骨鹰嘴骨折的后内侧双钢板治疗复杂尺骨鹰嘴骨折的疗效观疗效观察 [J]. 中国修复重建外科杂志 , 2016,30(12):1462-1466.
[48] 张继斌 , 张明义 , 刘恒 . 尺骨解剖板及钢丝治疗鹰嘴合并冠突骨折一例报告 [J]. 中国骨与关节杂志 ,2017,6(4):318-320.
[49] OZTURKMEN Y, SUKUR E, AKMAN YE, et al. Clinical and radiological evaluation of surgical management in olecranon fracture-dislocations. Musculoskelet Surg. 2019. doi:10.1007/s12306-019-00623-0. [Epub ahead of print]
[50] EYBERG BA, MCKEE MD. Indications and Clinical Results of Radial Head Replacement: Has Anything Changed? J Orthop Trauma. 2019;33 Suppl 8:S1-S6.
[51] REBGETZ PR, DANIELE L, UNDERHILL ID, et al. A biomechanical study of headless compression screws versus a locking plate in radial head fracture fixation. J Shoulder Elbow Surg. 2019;28(4):e111-e116.
[52] GRUSZKA D, NOWAK TE, TKACZ T, et al. Complex radial head and neck fractures treated with modern locking plate fixation. J Shoulder Elbow Surg. 2019;28(6):1130-1138.
[53] GIANNICOLA G, SESSA P, CALELLA P. Chronic complex persistent elbow instability: a consecutive and prospective case series and review of recent literature. J Shoulder Elbow Surg. 2020;29(4):e103-e117.
[54] GIANNICOLA G, SACCHETTI FM, GRECO A, et al. Management of complex elbow instability. Musculoskeletal Surg. 2010;94(S1):25-36.
[55] BIZ C, CRIMI A, BELLUZZI E, et al. Conservative Versus Surgical Management of Elbow Medial Ulnar Collateral Ligament Injury: A Systematic Review. Orthop Surg. 2019;11(6):974-984.
[56] PIZZOLI A, BONDI M, SCHIRRU L, et al. The use of articulated external fixation for complex elbow trauma treatment. Musculoskelet Surg. 2019. doi:10.1007/s12306-019-00632-z. [Epub ahead of print]
[57] TIZIANI S, DIENSTKNECHT T, OSTERHOFF G, et al. Standards for external fixation application: national survey under the auspices of the German Trauma Society. Int Orthop. 2019;43(8):1779-1785.
[58] 朱涛 , 郑建平 , 杨勇 . 铰链式外固定架在不稳定性肘关节损伤中的应用 [J]. 宁夏医科大学学报 , 2019,41(7):710-712.
[59] HORAS K, HOFFMANN R, FAULENBACH M, et al. Advances in the Preoperative Planning of Revision Trauma Surgery Using 3D Printing Technology. J Orthop Trauma. 2020;34(5):e181-e186.
[60] 姬文晨 , 蒋婉婷 , 李嘉 , 等 . 3D 打印联合 Minmics 软件在肘关节骨折中的应用 [J]. 山西医科大学学报 ,2019,50(5):680-684.
[61] 戚晓阳 , 邱旭升 , 施鸿飞 , 等 . 克氏针进针角度对尺骨鹰嘴横形骨折张力带固定稳定性的影响 [J]. 中国骨与关节损伤杂志 ,2018, 33(11):1215-1217.
[62] LUENAM S, KOSIYATRAKUL A, HANSUDEWECHAKUL C, et al. The Patient-Specific Implant Created with 3D Printing Technology in Treatment of the Irreparable Radial Head in Chronic Persistent Elbow Instability. Case Reports Orthop. 2018;2018:9272075.