关节镜下带线锚钉缝线桥缝合固定治疗肩锁关节脱位

https://doi.org/10.3969/j.issn.2095-4344.3764
投稿日期：2020-06-16
送审日期：2020-06-19
采用日期：2020-07-20
在线日期：2020-09-25
中图分类号：
R459.9；R318；R684.7
文章编号：
2095-4344(2021)09-01417-06
文献标识码：A

张尚普[1]，鞠晓东[2]，宋恒义[1]，董 智[1]，王 晨[1]，孙国栋[1]

文章快速阅读：

文章特点—

△微创和关节镜手术是目前治疗肩锁关节脱位的研究热点方向；

△首次将带线锚钉缝线桥缝合固定引入到肩锁关节脱位的治疗当中，通过一项技术对喙锁韧带与肩锁韧带均进行了修复。

对象：
新鲜 Tossy Ⅲ型肩锁关节脱位患者 64 例，随机分为 2 组，各 32 例。

→

分组：
(1) 关节镜组以关节镜下带线锚钉缝线桥技术缝合固定；
(2) 锁骨钩钢板组采用锁骨钩钢板固定。

→

模型建立：
(1) 记录两组患者手术切口长度、手术花费时间、住院时间、恢复工作时间；
(2) 术后 3，6，12 个月对肩关节功能进行评价，并比较两组患者肩部疼痛目测类比评分、外展上举和前屈上举活动度的差异。
(3) 记录两组患者并发症发生情况。

←

结论：
(1) 关节镜手术具有创伤小、恢复快、并发症少的优势，手术同时可以明确诊断关节内伴随的病变并在必要时进行治疗；
(2) 带线锚钉缝线桥缝合固定具有垂直与水平双重稳定作用，且无需再次手术去除内植物。

文题释义：

关节镜技术：广泛运用于肩、膝等关节内病变的临床诊断、修复与治疗等方面，具有组织损伤小、切口美观、组织功能恢复快等优点。随着技术的进步，关节镜的应用范围越来越广，此次研究就其在肩锁关节脱位中的应用进行尝试。

缝线桥技术：是在肩袖修复中常用的一种修复方式，可下压肩袖断端，减轻局部张力，利于肩袖组织的修复及愈合。将其运用到肩锁关节脱位治疗中，同样可以下压锁骨远端，对锁骨远端的垂直及水平移位均有增强修复效果的作用。

摘要

背景：目前肩锁关节脱位手术尚无统一标准，锁骨钩板固定是临床上较为常用的一种固定方式，但是微创的韧带重建技术与关节镜手术已经成为研究的热点。

目的：观察关节镜下带线锚钉缝线桥缝合固定治疗肩锁关节脱位的应用价值。

方法：选择2016年1月至2018年4月冀中能源邢台矿业集团总医院骨外科收治的Tossy Ⅲ型肩锁关节脱位患者，随机分为2组。关节镜组患者采取关节镜下带线锚钉结合缝线桥技术进行复位固定治疗，锁骨钩钢板组患者采用锁骨钩钢板内固定。记录两组患者手术切口长度、手术花费时间、住院时间及恢复工作时间；术后3，6，12个月按照Lazzcano疗效标准对肩关节功能进行评价，并比较两组患者肩部疼痛目测类比评分、外展上举和前屈上举活动度的差异。所有患者均随访1年，记录两组患者并发症发生情况。研究已获得冀中能源邢台矿业集团有限责任公司总医院医学伦理委员会审核批准，且所有研究对象术前均签署知情同意书。

结果与结论：①两组患者手术时间比较差异无显著性意义($P > 0.05$)；关节镜组患者手术切口、住院时间、恢复工作时间均显著优于锁骨钩钢板组($P < 0.01$)；②经Lazzcano疗效标准判定，术后3个月关节镜组患者优良率为84%，优于锁骨钩钢板组的66%($P < 0.05$)；术后6，12个月关节镜组的优良率均高于锁骨钩钢板组，但差异无显著性意义($P > 0.05$)；③两组患者术后3，6，12个月目测类比评分呈逐渐下降趋势($P < 0.01$)，同一时间节点关节镜组患者目测类比评分显著低于锁骨钩钢板组($P < 0.01$)；④两组患者术后3，6，12个月外展上举、前屈上举角度呈逐渐上升趋势($P < 0.01$)，同一时间节点关节镜组患者外展上举、前屈上举角度均大于锁骨钩钢板组($P < 0.01$)；⑤术后1年随访结果显示，关节镜组患者并发症发生率为6%，显著低于锁骨钩钢板组的63%($P < 0.01$)；⑥与锁骨钩钢板固定相比，关节镜下带线锚钉缝线桥缝合固定治疗肩锁关节脱位具有创伤小、恢复快、并发症少、无需再次手术去除内植物等优势，手术同时还可以明确诊断关节内伴随的病变，并在必要时进行治疗，提高修复效果。

关键词：骨；肩锁关节脱位；关节镜；带线锚钉；缝线桥；Tossy Ⅲ型；钩钢板；内固定；喙锁韧带

Arthroscopic suture bridge technique with suture anchor in the treatment of acromioclavicular dislocation

Zhang Shangpu[1], Ju Xiaodong[2], Song Hengyi[1], Dong Zhi[1], Wang Chen[1], Sun Guodong[1]
[1]Department of Orthopedics, General Hospital of Jizhong Energy Xingtai Mining Group, Xingtai 054000, Hebei Province, China; [2]Institute of Sports Medicine, Peking University Third Hospital, Beijing 100191, China

[1] 冀中能源邢台矿业集团总医院关节骨科，河北省邢台市 054000；[2] 北京大学第三医院运动医学研究所，北京市 100191
第一作者：张尚普，男，1972 年生，河北省威县人，汉族，2009 年石河子大学医学院毕业，硕士，副主任医师，主要从事关节与运动损伤方面的研究。
通讯作者：鞠晓东，博士，副主任医师，北京大学第三医院运动医学研究所，北京市 100191
https://orcid.org/0000-0001-8329-1904 (张尚普)
基金资助：河北省医学科学研究课题重点科技研究计划 (20191644)，项目负责人：张尚普
引用本文：张尚普，鞠晓东，宋恒义，董智，王晨，孙国栋 . 关节镜下带线锚钉缝线桥缝合固定治疗肩锁关节脱位 [J]. 中国组织工程研究，2021，25(9):1417-1422.

Zhang Shangpu, Master, Associate chief physician, Department of Orthopedics, General Hospital of Jizhong Energy Xingtai Mining Group, Xingtai 054000, Hebei Province, China
Corresponding author: Ju Xiaodong, MD, Associate chief physician, Institute of Sports Medicine, Peking University Third Hospital, Beijing 100191, China

Abstract
BACKGROUND: There is no uniform standard for acromioclavicular dislocation. Clavicular hook plate fixation is a commonly used fixation method clinically, but minimally invasive ligament reconstruction technology and arthroscopic surgery have become a research hotspot.
OBJECTIVE: To observe the application value of suture bridge with thread anchor under arthroscopy in the treatment of acromioclavicular dislocation.
METHODS: Patients with Tossy type III acromioclavicular dislocation who were admitted to Department of Orthopedic Surgery of General Hospital of Jizhong Energy Xingtai Mining Group between January 2016 and April 2018 were selected as the subjects. The patients were randomly divided into two groups. The patients in the arthroscopy group were treated with arthroscopic suture bridge technique with suture anchor for reduction and fixation, while those in the clavicle hook plate group were treated with clavicular hook plate for internal fixation. The length of surgical incision, duration of surgery, hospitalization time and time to return to work of both groups were recorded. The shoulder function was evaluated according to the Lazzcano criterion of curative effect at 3, 6 and 12 months after surgery. The visual analogue scale score of shoulder pain, abduction and raising, forward bend and raising were compared between the two groups. All patients were followed up for 1 year to record the occurrence of complications. This study was approved by the Medical Ethics Committee of General Hospital of Jizhong Energy Xingtai Mining Group. All subjects signed the informed consent.
RESULTS AND CONCLUSION: (1) There was no significant difference in the duration of surgery between the two groups ($P > 0.05$). The surgical incision, hospitalization time and time to return to work of the arthroscopy group were significantly better than those of the clavicle hook plate group ($P < 0.01$). (2) According to the Lazzcano criterion of curative effect, the excellent and good rate of curative effect in the arthroscopy group (84%) was significantly better than that in the clavicle hook plate group (66%) at 3 months after surgery ($P < 0.05$). The excellent and good rates of curative effect in the arthroscopy group at 6 and 12 months after surgery were higher than those in the clavicle hook plate group ($P > 0.05$). (3) Visual analogue scale scores of the two groups showed a decreasing trend at 3, 6 and 12 months after surgery ($P < 0.01$). The visual analogue scale score of arthroscopy group was significantly lower than that of the clavicle hook plate group at the same time point ($P < 0.01$). (4) Angles of abduction and raising, forward bend and raising of both groups showed an increasing trend at 3, 6 and 12 months after surgery ($P < 0.01$). The angles of abduction and raising, forward bend and raising of the arthroscopy group were larger than those of the clavicle hook plate group at the same time point ($P < 0.01$). (5) The 1-year follow-up results showed that the incidence of complications in the arthroscopy group (6%) was significantly lower than that in the clavicle hook plate group (63%) ($P < 0.01$). (6) Compared with clavicular hook plate fixation, the technique of suture anchors under arthroscopy has the advantages of small trauma, quick recovery, fewer complications and no need to remove endografts again. Meanwhile, the surgery can also clearly diagnose the concomitant lesions in the joints and treat them when necessary, so as to improve the treatment effect.
Key words: bone; acromioclavicular joint dislocation; arthroscopy; suture anchor; suture bridge; Tossy type III; hook plate; internal fixation; coracoclavicular ligament

Funding: the Key Scientific and Technological Research Plan of Medical Science Research Project in Hebei Province, No. 20191644 (to ZSP)
How to cite this article: *ZHANG SP, JU XD, SONG HY, DONG Z, WANG C, SUN GD. Arthroscopic suture bridge technique with suture anchor in the treatment of acromioclavicular dislocation. Zhongguo Zuzhi Gongcheng Yanjiu. 2021;25(9):1417-1422.*

0 引言 Introduction

肩锁关节脱位是肩部常见的损伤之一，多发生于运动损伤和车祸撞伤，在普通人群中发病率约为每年 0.02%，占所有肩部损伤的 9%–12%[1-2]。肩锁关节脱位可发生于任何年龄段，其中以青壮年为多见，主要表现有局部疼痛，严重者出现肩关节活动受限及功能障碍。目前对于 Tossy Ⅰ、Ⅱ型损伤患者因肩部韧带损伤较轻，临床多采取保守治疗；对于移位较大的 Tossy Ⅲ型肩锁关节脱位，因为其垂直及水平稳定性均受到破坏，一般多主张手术治疗 [3-4]。

锁骨钩钢板内固定技术是目前 Tossy Ⅲ型肩锁关节脱位手术中普及较高的一种，其优点为内固定坚固，可以较好地维持关节的完整性及稳定性，但由于其易引起患者肩部疼痛、肩峰撞击、再脱位等并发症，作用被重新审视 [5]。近年来，随着对肩锁关节解剖及生物力学的研究，临床上对于肩锁关节脱位的解剖重建和生物学固定的研究越来越深入，带线锚钉、Endobutton、Tight Rope 等新型内植物材料的应用为肩锁关节脱位的治疗提供了更多的选择 [6-8]。随着肩关节镜技术的开展，关节镜辅助下的肩锁关节复位固定技术逐渐成为研究的热点 [9-11]。

冀中能源邢台矿业集团有限责任公司总医院自 2009 年开始采用带线锚钉技术对新鲜肩锁关节脱位患者进行治疗，2014 年将缝线桥技术运用到手术当中，均取得了良好的治疗效果，术后无感染再脱位、肩峰下骨溶解等情况发生 [12]。随着关节镜技术的开展，自 2016 年开始对 Tossy Ⅲ型新鲜肩锁关节脱位患者采用关节镜下带线锚钉结合缝线桥技术进行手术治疗，手术更为微创，适合临床推广应用，现报告如下。

1 对象和方法 Subjects and methods

1.1 设计 随机对照试验。

1.2 时间及地点 于 2016 年 1 月至 2018 年 4 月在冀中能源邢台矿业集团有限责任公司总医院骨科完成。

1.3 对象 选择 2016 年 1 月至 2018 年 4 月冀中能源邢台矿业集团有限责任公司总医院骨外科收治的 Tossy Ⅲ型肩锁关节脱位患者纳入研究，按照随机数字表法将其分为 2 组，每组 32 例。关节镜组男 20 例，女 12 例；年龄 29–69 岁，平均 (44.31±10.87) 岁；左肩 17 例，右肩 15 例；受伤至手术时间 3–14 d，平均 (5.59±2.51) d。锁骨钩钢板组男 18 例，女 14 例；年龄 30–71 岁，平均 (43.78±12.58) 岁；左肩 13 例，右肩 19 例；受伤至手术时间 2–13 d，平均 (5.81±2.82) d。两组患者在性别、年龄、受伤距手术时间等一般资料上差异无显著性意义 ($P > 0.05$)，具有可比性。

纳入标准：①放射学检查结果显示为 Tossy Ⅲ型肩锁关节脱位者；②符合手术指征者；③愿意配合此次试验及随访者。

排除标准：①合并有严重高血压、糖尿病、心脑血管疾病患者；②严重凝血功能不良患者；③严重骨质疏松患者；④肩关节骨关节病患者。

1.4 材料 植入物材料介绍见**表 1**。

表 1 | 植入物的材料学特征
Table 1 | Material characteristics of implants

指标	带线锚钉	锁骨钩板
生产厂家	英国施乐辉公司	美国强生公司
批准文号	国械注进 20163461322	国械注进 20183462026
组成	5.0 mm 钛合金螺钉，2 根 2 号 Ultrabraid 缝线和插入器	锁骨钩钢板、螺钉
材质	锚钉为钛合金材质，Ultrabraid 缝线为超高分子量聚乙烯加聚丙烯单丝 2 种材料制成，插入器杆部分为不锈钢材质	锁骨钩钢板及螺钉均为钛合金材质
适应证	用于针对软组织从骨性结构撕脱或撕裂的修复手术	锁骨远端骨折，肩锁关节脱位
不良反应	可能导致缝线发生断裂；可能发生缝线锚钉的固定丧失或需要将其撤出；轻度炎症反应；异物反应；感染，包括深部感染和浅部感染；过敏反应	由于选择错误的植入物和 / 或骨接合物承载过度负荷而引起植入物失败；过敏反应；愈合延迟；疼痛
生物相容性	良好	良好

1.5 手术方法 两组患者手术操作均为同一课题组医师完成，术者为具有关节镜手术资质的高年资副主任医师。

1.5.1 关节镜组 患者采取全身麻醉，斜侧卧位，肩关节后侧、外侧、前外侧和前方入路，必要时增加辅助入路。常规探查肩关节，对关节内病损予以相应处理，清理肩峰下间隙，排除肩袖损伤。关节镜置于前外侧入路，在肩锁关节上方探查肩锁关节脱位的类型，清理肩锁关节内的软骨碎片，对于严重损伤的纤维软骨盘予以切除或成型，保留肩锁关节后上方的关节囊韧带复合体，在关节镜下直视下按压复位肩锁关节，以直径 2.0 mm 克氏针临时固定。关节镜转向前下方，前方入路为工作入路，探查喙突、喙锁韧带及锁骨下表面，然后自喙突上方的锁骨上表面做一小切口，由上至下以直径 3.5 mm 克氏针钻孔，钉尖朝向喙突的喙锁韧带止点处，克氏针贯穿锁骨，关节镜监视下打入喙锁韧带喙突止点的单层骨皮质 (若位置不太理想，可适当扩大锁骨隧道的内口进行调整，避免缝线在骨道处产生摩擦)。拔出克氏针，将直径 5.0 mm 带双线锚钉 1 枚以 45° 角度向后下方拧入喙突进行固定，将花线和白线各 1 股由锁骨隧道自下向上拉出，另外 2 股尾线分别自锁骨骨孔的前后拉紧后打结固定，将肩锁关节上方的关节囊韧带复合体复位后，4 根尾线采用缝线桥技术交叉通过肩锁关节上方，缝合于肩峰外侧的三角肌筋膜处，打结固定。缝线桥技术示意图见**图 1**，手术前后 X 射线片见**图 2A**，**B**。

1.5.2 锁骨钩钢板组 患者全身麻醉或颈丛麻醉后，平卧于手术台上，于锁骨外段至肩峰做长 6.0–8.0 cm 的弧形切口，依次切开皮肤及皮下各层组织，显露肩锁关节，若有肩锁关节软骨或者软骨盘的碎裂，则对破损部分进行修整或切除。依据肩峰形状选取合适大小的锁骨钩板，并对钢板钩进行适当预弯，将钩端于肩锁关节后方的肩峰内下缘插入肩峰下，肩锁关节复位后，螺钉固定钢板于锁骨外侧段上方。锁骨钩钢板固定手术前后 X 射线片见**图 2C**，**D**。

1.5.3 术后处理 术后 24 h 内预防性应用抗生素，早期进行拳泵运动，指导康复，前臂悬吊制动保护 3 周，肩关节渐进性主、被动功能锻炼，3 个月内避免患肢剧烈运动。

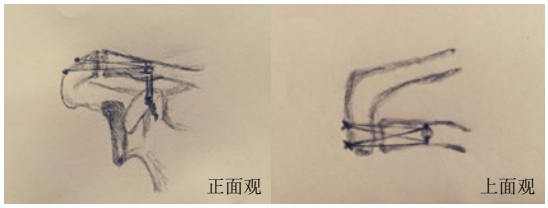

图 1 | 缝线桥技术示意图
Figure 1 | Schematic diagram of suture bridge

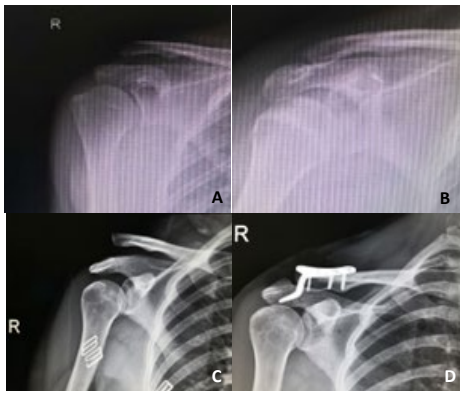

图注：图 A，B 为男性 37 岁患者缝线桥技术固定术前、术后 X 射线片；C，D 为女性 45 岁患者锁骨钩钢板固定术前、术后 X 射线片

图 2 | 患者术前术后 X 射线片
Figure 2 | X-ray films before and after operation

1.6 主要观察指标 所有观察指标采用盲法评估。术后记录患者手术切口长度、手术花费时间、住院时间、恢复工作时间，对两组患者临床指标进行评价。术后 3，6，12 个月按照 Lazzcano 疗效标准对肩关节功能进行评价，比较两组患者肩部疼痛目测类比评分 (0 分无痛，10 分剧痛)，以及外展上举和前屈上举活动度的差异。所有患者均随访 1 年，记录两组患者并发症发生情况。

Lazzcano 疗效判定标准 [13]：①优：患者术后无疼痛，外观无畸形，患肩活动无障碍，肌力正常，X 射线片示喙锁间距正常；②良：患者有轻度疼痛，活动略受限，自觉肌力减轻，X 射线片示肩锁关节半脱位；③差：患肩疼痛，活动受限，力量弱，X 射线片示肩锁关节再脱位。

1.7 统计学分析 采用新版 SPSS 23.0 软件进行数据分析，计数资料用率表示，采用 x^2 检验；计量资料采用 $\bar{x}\pm s$ 表示，进行 t 检验；以 $P < 0.05$ 为差异有显著性意义。

2 结果 Results

2.1 参与者数量分析 纳入新鲜肩锁关节脱位患者 64 例，随机分为 2 组，每组 32 例。关节镜组采取关节镜下带线锚钉缝线桥技术治疗，锁骨钩钢板组采取锁骨钩钢板进行内固定治疗，试验过程中无脱落，全部进入结果分析。

2.2 试验流程图 见**图 3**。

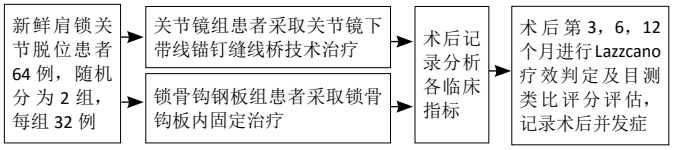

图 3 | 两组患者分组流程图
Figure 3 | Flow chart of the patient allocation

2.3 一般资料比较 两组病例在性别、年龄、侧别、受伤距手术时间等方面差异均无显著性意义 ($P > 0.05$)，见**表 2**。

2.4 临床指标比较 两组患者的手术时间相比差异无显著性意义 ($P > 0.05$)；关节镜组患者的手术切口、住院时间、恢复工作时间均显著优于锁骨钩钢板组 ($P < 0.01$)，见**表 3**。

2.5 两组患者术后肩关节功能比较 经 Lazzcano 疗效标准判定，术后 3 个月关节镜组患者疗效优良率为 84%，优于锁骨钩钢板组的 66%($P < 0.05$)；术后 6，12 个月关节镜组的优良率均高于锁骨钩钢板组，但差异无显著性意义 ($P > 0.05$)，见**表 4**。

2.6 两组患者术后疼痛及肩关节活动度比较 两组患者术后 3，6，12 个月目测类比评分呈逐渐下降趋势 ($P < 0.01$)，同一时间节点关节镜组患者目测类比评分显著低于锁骨钩钢板组 ($P < 0.01$)；两组患者术后 3，6，12 个月外展上举、前屈上举角度呈逐渐上升趋势 ($P < 0.01$)，同一时间节点关节镜组患者外展上举、前屈上举角度均大于锁骨钩钢板组 ($P < 0.01$)，见**表 5**。

2.7 两组患者并发症发生情况比较 随访结果显示，关节镜组患者术后并发症发生率为 6%，显著低于锁骨钩钢板组的 38%($P < 0.01$)；关节镜组仅有 2 例发生复位再丢失，没有肩峰下骨溶解、肩峰撞击、脂肪液化和切口感染等并发症发生，见**表 6**。

表 2 | 两组患者一般资料比较 (n=32)
Table 2 | Comparison of baseline data in patients of both groups

组别	性别 (n)		年龄 ($\bar{x}\pm s$，岁)	侧别 (n)		入院至手术前时间 ($\bar{x}\pm s$，d)
	男	女		左	右	
关节镜组	20	12	44.31±10.87	17	15	5.59±2.51
锁骨钩钢板组	18	14	43.78±12.58	19	13	5.81±2.82
x^2/t 值	0.259		1.443	1.004		0.180
P 值	0.611		0.234	0.316		0.673

表3 | 两组患者临床指标评价 ($\bar{x}\pm s$, n=32)
Table 3 | Clinical index evaluation of patients of the two groups

组别	手术切口 (cm)	手术时间 (min)	住院时间 (d)	恢复工作时间 (d)
关节镜组	2.52±0.37	52.61±14.77	3.24±1.07	12.38±3.24
锁骨钩钢板组	4.32±0.49	48.17±3.58	6.49±2.21	16.74±2.93
t 值	16.584	1.653	7.487	5.646
P 值	0.000	0.104	0.000	0.000

表 4 | 两组患者术后肩关节功能比较 (n=32, n)
Table 4 | Comparison of shoulder joint functions between the two groups after surgery

时间		关节镜组	锁骨钩钢板组	x^2 值	P 值
术后 3 个月	优	15	12		
	良	12	9		
	差	5	11		
	优良率	84%	66%	4.273	0.039
术后 6 个月	优	20	16		
	良	11	10		
	差	1	6		
	优良率	97%	81%	2.567	0.109
术后 12 个月	优	28	24		
	良	4	6		
	差	0	2		
	优良率	100%	94%	0.516	0.472

表 5 | 两组患者术后疼痛及肩关节活动度比较 ($\bar{x}\pm s$, n=32)
Table 5 | Comparison of postoperative pain and shoulder joint activities between the two groups

时间		关节镜组	锁骨钩钢板组	t 值	P 值
术后 3 个月	目测类比评分 (分)	3.86±1.09	7.25±2.37	7.353	0.000
	外展上举 (°)	76.25±8.47	62.58±7.19	6.960	0.000
	前屈上举 (°)	82.68±9.32	71.60±7.09	5.352	0.000
术后 6 个月	目测类比评分 (分)	2.42±0.79[a]	4.21±1.68[a]	5.454	0.000
	外展上举 (°)	100.59±9.38[a]	84.33±8.61[a]	7.224	0.000
	前屈上举 (°)	109.85±10.14[a]	91.46±9.83[a]	7.366	0.000
术后 12 个月	目测类比评分 (分)	1.47±0.32[ab]	3.21±0.62[ab]	14.107	0.000
	外展上举 (°)	136.71±15.66[ab]	94.87±10.20[ab]	12.661	0.000
	前屈上举 (°)	145.72±14.28[ab]	102.68±9.37[ab]	14.255	0.000

表注：与术后 3 个月比较，[a]$P < 0.01$；与术后 6 个月比较，[b]$P < 0.01$

表 6 | 两组患者术后并发症发生情况比较 (n=32, n/%)
Table 6 | Comparison of complications in the two groups after surgery

组别	肩峰下骨溶解	肩峰撞击	脂肪液化	复位再丢失	切口感染	总体并发症
关节镜组	0/0	0/0	0/0	2/6	0/0	2/6
锁骨钩钢板组	7/22	5/16	1/3	4/13	3/9	20/63
x^2 值						9.145
P 值						0.003

3 讨论 Discussion

3.1 肩锁关节脱位的治疗趋势 肩锁关节由锁骨外端与肩峰的内侧面构成，其稳定性依靠喙锁韧带、喙肩韧带、肩锁韧带和关节囊等组成，有一定程度的微动，三角肌和斜方肌提供肩锁关节的动态稳定 [14]。肩锁关节脱位是指锁骨外侧端与肩峰内侧端之间的脱位，目前对于 Tossy Ⅲ型肩锁关节脱位均建议手术治疗，但是还没有治疗急性肩锁关节脱位的金标准，关于何种治疗方式最好也存在争议 [5，15-16]，开放、微创和关节镜技术各有优缺点。

锁骨钩钢板固定是目前治疗急性肩锁关节脱位很普遍的方法，简单有效。尽管早期的研究报告显示应用锁骨钩钢板可取得良好的功能评分和影像学结果 [17-18]，但肩峰下骨溶解、肩峰骨折和肩袖撕裂也被广泛报道 [19-20]。近年来，随着关节镜技术的发展以及人们对微创的要求越来越高，带线锚钉在骨创伤方面也得到了广泛应用。带线锚钉是一种非常小的植入物，通过缝线将骨与软组织重新连接，对宿主组织造成的损伤很小，从而可能得到更好的功能恢复，防止继发损伤。其优点是锚钉埋植于骨组织内，对软组织不会造成刺激，尤其是锚钉线在肩锁关节的解剖位置重建韧带组织，且其强度足够维持肩锁关节的稳定，使韧带愈合过程不受干扰，可明显提高重建、修复疗效 [21-22]。

目前的文献显示关节镜微创手术修复肩锁关节脱位有更好的结果和更高的患者接受度 [23-28]。JENSEN 等 [29] 研究显示，在 53% 的急性或慢性肩锁关节脱位手术患者中观察到，伴有肩锁关节病变的患者中有 22% 接受了额外的手术治疗。多项研究表明，经手术治疗的急性肩锁关节脱位患者中有大约 20% 伴有相关关节内病变，需要进一步干预。因此即便是开放手术，常规进行关节镜评估也是有益的 [30]。

3.2 此次研究的结果及优势分析 此次研究结果显示，关节镜组手术切口、恢复工作时间、住院时间显著优于锁骨钩钢板组。锁骨钩钢板组患者手术切口平均为 7.0 cm 左右；关节镜组施行的是在关节镜直视下操作的微创手术，患者手术切口为 3−5 个直径 0.5 cm 的小切口，手术切口更小，恢复更快，避免了创口感染、脂肪液化等并发症的发生，患者住院时间及恢复工作时间更短，更具有临床应用优势。术后 3 个月，经 Lazzcano 疗效标准判定，采用关节镜下带线锚钉结合缝线桥技术治疗的患者肩关节功能显著优于传统锁骨钩钢板治疗患者。

目前肩锁关节脱位手术的机制是在术后的一段时间内保持锁骨外侧端和肩峰之间的解剖关系，直到喙锁韧带和肩锁关节发生坚实的愈合 [31-35]。关节镜下带线锚钉缝线桥技术治疗肩锁关节脱位具有双重优势，关节镜手术的优势在于：①手术创伤小，对软组织的继发损伤轻；②手术可以在直视下进行，锚钉置入位置精准；③手术同时可对关节内伴发的损伤予以处理，提高手术效果。带线锚钉缝线桥技术的优势在于：①锚钉置入骨组织内，锚钉线包裹于软组织内，对组织激惹很小；②锚钉线有足够的力量维持肩锁关节复位，直至愈合；③柔性固定，患者更舒适；④缝线桥技术间接加压修复肩锁韧带，增强修复效果；⑤无需再次手术取出内植物。

缝线桥技术是在肩袖损伤修复时常用的一种修复技术，是通过锚钉线的网状结构下压肩袖残端，使之更贴合骨面，利于愈合，通常通过内排与外排锚钉联合应用以起到缝线的桥接作用。此手术方法正是借鉴了这种技术的优点，虽然没有外排锚钉，但是锚钉线缝合固定于肩峰外端三角肌筋膜止点处，固定效果确实，同样起到了缝线桥的作用。带线锚钉缝线桥技术治疗肩锁关节脱位，使解剖复位与生物学固定相结合，在肩锁关节得到解剖复位的同时，以带线锚钉对喙锁韧带进行解剖重建，再采用缝线桥技术对肩锁关节的关节囊韧带复合体进行加强修复，肩关节功能恢复效果更优 [36-37]。术后 6，12 个月两组患者肩关节功能恢复优良率虽然差异无显著性意义，但是同一时间节点关节镜组患者优良率依然高于锁骨钩钢板组，这可能与此次研究纳入样本量较少有关，两种手术方式对肩关节功能的远期疗效需要进一步研究证实。术后 3，6，12 个月，通过对两组患者目测类比评分、外展上举及前屈上举角度的比较发现，两组患者肩部疼痛和活动角度逐渐恢复，但关节镜组患者肩部疼痛程度更轻、肩关节活动幅度更广，锁骨钩钢板组患者肩关节活动范围明显受限。

肩锁关节属于微动关节，锁骨钩钢板是非解剖学的坚强固定方式，一定程度上会对肩关节的活动造成干扰。部分患者由于畏惧肩部疼痛，拒绝进行肩部功能恢复训练，导致肩部功能无法完全恢复。此次研究结果显示，关节镜组患者术后并发症发生率显著低于锁骨钩钢板组。采用锁骨钩钢板固定时，肩锁关节常常由于国人肩峰形态的差异、锁骨钩板型号或者放置位置等原因，难以达到真正意义上的解剖复位，且稳定肩锁关节的喙锁韧带、肩锁韧及关节囊在手术过程中不予修复，或者由于修复困难等原因未予修复，因而常常导致临床部分患者术后发生再脱位 [38]。肩峰撞击和骨磨损造成的创伤性关节炎也会加剧患者的肩部疼痛 [39]，对患者的日常生活造成不利影响。

骨质疏松症和锁骨隧道的位置是治疗肩锁关节脱位术后复位失败的危险因素 [40-44]。对于合并有严重骨质疏松的患者施行锚钉缝线桥技术也有锚钉松脱的风险，因此手术医师需在术前对患者进行仔细评估，确保患者符合手术要求。作者将喙突锚定点选择在“喙突角”的顶部 [31，45-47]，锚钉成 45° 角向后下方置入，确保在合适的位置和角度置入，减少锚钉拔出风险。锁骨隧道位于喙突锚定点的正上方，确保在最短的距离固定，以维持术后肩锁关节的解剖复位，利于肩锁关节周围韧带组织的原位愈合。此次研究没有发现患者超重状态与术后垂直平移或水平不稳定之间有显著关系，但是 BARTH 等 [48] 报道超重患者的放射学结果明显较差，并得出结论，肥胖患者需要谨慎对待，因为上肢的质量可能会影响最终的关节复位。

3.3 研究的局限性 此次研究主要针对锁骨钩钢板技术与关节镜下带线锚钉缝线桥技术进行了比较。一般情况下，将锚钉缝线在锁骨上直接打结往往容易发生线结的松动，而缝线桥技术可以将缝线打结后残余的松动向外侧再次拉紧，提高了初始稳定性；且在锚钉固定强度范围内，缝线桥技术可起到类似于张力带的作用，辅助复位和稳定肩锁关节，理论上复位固定更具有优势，但是缺乏生物力学方面的研究，有待于日后进一步完善。锚钉松动与关节复位再丢失主要与锚钉的生物力学性能相关，术后早期可进行适当保护下的康复锻炼，避免早期剧烈运动可防止此类并发症的发生。

此次研究的不足之处：①纳入样本量较少，缺少大样本量的数据支持；②随访时间短，肩关节功能的远期疗效需要长期的随访数据；③未进行两种手术方式医疗费用的比较，这在一定程度上会对患者的术式选择造成影响；④患者施行手术后对康复指导的依从性不同，对研究结果有一定影响；⑤关节镜下带线锚钉缝线桥技术较为新颖，临床资料不多，需通过长期追踪随访补充数据。

3.4 结论 关节镜下带线锚钉缝线桥技术治疗肩锁关节脱位手术切口小、恢复快，无需二次手术取出内植物，可改善患者肩部疼痛，使肩关节活动范围更广；关节镜治疗同时可发现并处理关节内相关病损，使肩关节功能恢复效果更好，降低术后并发症的发生。

致谢：感谢鞠晓东教授对课题的悉心指导，感谢科室同仁所提供的帮助。

作者贡献：张尚普为第一作者，鞠晓东为通讯作者，所有作者均积极参与了此次研究的试验设计、实施、评估及随访。

经费支持：该文章接受了“河北省医学科学研究课题重点科技研究计划 (20191644)”的基金资助。所有作者声明，经费支持没有影响文章观点和对研究数据客观结果的统计分析及其报道。

利益冲突：文章中治疗干预手段采用钩钢板及带线锚钉内固定装置，但没有接受器械方面的资助，文章的全部作者声明，在课题的研究和文章的撰写过程中，不存在任何利益冲突。

机构伦理问题：临床研究的实施符合《赫尔辛基宣言》和冀中能源邢台矿业集团总医院对研究的相关伦理要求。手术主刀医师为副主任医

师，冀中能源邢台矿业集团总医院为三级医院，符合关节镜下肩锁关节脱位手术治疗的资质要求。

知情同意问题：参与治疗的所有患者及家属对试验过程完全知情同意，治疗前均签署了“知情同意书”。

写作指南：该研究遵守《随机对照临床试验研究报告指南》(CONSORT 指南)。

文章查重：文章出版前已经过专业反剽窃文献检测系统进行 3 次查重。

文章外审：文章经小同行外审专家双盲外审，同行评议认为文章符合期刊发稿宗旨。

生物统计学声明：文章统计学方法已经冀中能源邢台矿业集团总医院生物统计学专家审核。

前瞻性临床研究数据开放获取声明：文章作者同意：①可以在一定范围内开放研究参与者去标识的个体数据；②可以在一定范围内开放共享文章报告结果部分的去标识个体基础数据，包括正文、表、图及附件；③可以在一些情况下开放研究方案和知情同意书等相关文档；④全文开放获取数据的时间是从文章出版后即刻，并无终止日期。

文章版权：文章出版前杂志已与全体作者授权人签署了版权相关协议。

开放获取声明：这是一篇开放获取文章，根据《知识共享许可协议》“署名－非商业性使用－相同方式共享 4.0”条款，在合理引用的情况下，允许他人以非商业性目的基于原文内容编辑、调整和扩展，同时允许任何用户阅读、下载、拷贝、传递、打印、检索、超级链接该文献，并为之建立索引，用作软件的输入数据或其它任何合法用途。

4 参考文献 References

[1] NORDIN JS, OLSSON O, LUNSJÖ K. Acromioclavicular joint dislocations: incidence, injury profile, and patient characteristics from a prospective case series. JSES Int. 2020;4(2):246-250.

[2] MAHAJAN RH, KUMAR S, MISHRA BP. Grade 3 AC joint injury: A survey of current practice in the United Kingdom. J Orthop Surg (Hong Kong). 2019;27(1): 2309499018825222.

[3] MARTETSCHLÄGER F, KRAUS N, SCHEIBEL M, et al. The Diagnosis and Treatment of Acute Dislocation of the Acromioclavicular Joint. Dtsch Arztebl Int. 2019; 116(6):89-95.

[4] COOK JB, KRUL KP. Challenges in Treating Acromioclavicular Separations: Current Concepts. J Am Acad Orthop Surg. 2018;26(19):669-677.

[5] QI W, XU Y, YAN Z, et al. The tight-rope technique versus clavicular hook plate for treatment of acute acromioclavicular joint dislocation: a systematic review and meta-analysis. J Invest Surg. 2019;1-10.

[6] 胡阿威 , 夏成焱 , 夏春明 , 等 . 锁骨钩钢板与双 Endobutton 钢板治疗肩锁关节脱位的疗效比较 [J]. 临床骨科杂志 ,2017,20(1):111-113.

[7] LU D, WANG T, HONG JJ, et al. Acute acromioclavicular joint dislocation treated with tightrope : Mini-open versus percutaneous stabilization. Acta Orthop Belg. 2019;85(4):406-411.

[8] GAYTÁN-FERNÁNDEZ S, BLANCO-OCHOA LC, BARRAGÁN-HERVELLA RG, et al. Acromioclavicular dislocation management with use of Tight Rope luxation acromioclavicular con Tight Rope. Acta Ortop Mex. 2019;33(5):314-318.

[9] MAZIAK N, AUDIGE L, HANN C, et al. Factors Predicting the Outcome After Arthroscopically Assisted Stabilization of Acute High-Grade Acromioclavicular Joint Dislocations. Am J Sports Med. 2019;47(11):2670-2677.

[10] RANNE JO, KAINONEN TU, LEHTINEN JT, et al. Arthroscopic Coracoclavicular Ligament Reconstruction of Chronic Acromioclavicular Dislocations Using Autogenous Semitendinosus Graft: A Two-Year Follow-up Study of 58 Patients. Arthrosc Sports Med Rehabil. 2020;2(1):e7-e15.

[11] CAMPAGNA V, PICCINNI V, ROTUNDO G, et al. The Kite technique: a new all-arthroscopic technique for the treatment of acute acromioclavicular joint dislocation [published online ahead of print, 2020 Apr 25]. Knee Surg Sports Traumatol Arthrosc. 2020;10.1007/s00167-020-06013-5.

[12] 张尚普 , 郑淑慧 , 董智 , 等 . 带线锚钉结合缝线桥技术治疗 Tossy Ⅲ型肩锁关节脱位的可行性及安全性分析 [J]. 河北医药 ,2020,42(09):1332-1335.

[13] YE JK, YU BJ, YE FS, et al. Case-control study on therapeutic effects between modified weaver-dunn surgery and clavicular hook plate fixation in the treatment of acromioclavicular joint dislocation. Zhongguo Gu Shang. 2014;27(1):4-8.

[14] 刘松 , 秦士吉 , 张英泽 . 肩锁关节脱位的手术治疗进展 [J]. 中华创伤骨科杂志 , 2013,15(4):349-351.

[15] HELFEN T, SIEBENBÜRGER G, OCKERT B, et al. Therapy of acute acromioclavicular joint instability. Meta-analysis of arthroscopic/minimally invasive versus open procedures. Unfallchirurg. 2015;118(5):415-426.

[16] CISNEROS LN, REIRIZ JS. Management of acute unstable acromioclavicular joint injuries. Eur J Orthop Surg Traumatol. 2016;26(8):817-830.

[17] KUMAR N, SHARMA V. Hook plate fixation for acute acromioclavicular dislocations without coracoclavicular ligament reconstruction: a functional outcome study in military personnel. Strategies Trauma Limb Reconstr. 2015;10(2):79e85.

[18] ARIRACHAKARAN A, BOONARD M, PIYAPITTAYANUN P, et al. Post-operative outcomes and complications of suspensory loop fixation device versus hook plate in acute unstable acromioclavicular joint dislocation: a systematic review and meta-analysis. J Orthop Traumatol. 2017;18(4):293-304.

[19] 周勇伟 , 杨骐宁 , 李晓飞 , 等 . 关节镜辅助 Tightrope 钢板与锁骨钩钢板内固定治疗成人 Rockwood Ⅲ型肩锁关节脱位的疗效比较 [J]. 中华创伤骨科杂志 , 2019,21(5):446-449.

[20] 梁广权 . 肩锁关节脱位的治疗进展 [J]. 微创医学 ,2017,12(2):240-242.

[21] 张传开 , 韩冰 , 冯晖 , 等 . 双带线锚钉重建喙锁韧带治疗 Tossy Ⅲ型肩锁关节脱位的生物力学研究与临床 [J]. 中国矫形外科杂志 ,2015,23(10):932-936.

[22] 吴昊 , 罗辉耀 , 朱冬承 , 等 . 带线锚钉加关节囊钻孔缝合法治疗肩锁关节脱位 [J]. 实用骨科杂志 ,2017,23(1):53-55.

[23] ALLEMANN F, HALVACHIZADEH S, WALDBURGER M, et al. Different treatment strategies for acromioclavicular dislocation injuries: a nationwide survey on open/minimally invasive and arthroscopic concepts. Eur J Med Res. 2019;24(1):18.

[24] 谢福杰 , 孙春汉 , 钟浩博 , 等 . 关节镜下袢钢板治疗急性肩锁关节脱位疗效分析 [J]. 实用骨科杂志 ,2019,25(3):250-253.

[25] LIU X, HUANGFU X, ZHAO J. Arthroscopic treatment of acute acromioclavicular joint dislocation by coracoclavicular ligament augmentation. Knee Surg Sports Traumatol Arthrosc. 2015;23(5):1460-1466.

[26] PEETERS I, HERREGODTS S, DE WILDE L, et al. Biomechanical evaluation of a new technique for acromioclavicular stabilization. Orthop Traumatol Surg Res. 2020;106(2):247-254.

[27] JEONG JY, YOO YS, LEE SJ, et al. Arthroscopic coracoclavicular fixation technique using multiple all-suture anchors. Arthrosc Tech. 2019;8(4):e423-e427.

[28] NOLTE PC, LACHETA L, DEKKER TJ, et al. Optimal Management of Acromioclavicular Dislocation: Current Perspectives. Orthop Res Rev. 2020;12:27-44.

[29] JENSEN G, MILLETT PJ, TAHAL DS, et al. Concomitant glenohumeral pathologies associated with acute and chronic grade III and grade V acromioclavicular joint injuries. Int Orthop. 2017;41(8):1633-1640.

[30] RUIZ IBÁN MA, MORENO ROMERO MS, DIAZ HEREDIA J, et al. The prevalence of intraarticular associated lesions after acute acromioclavicular joint injuries is 20%. A systematic review and meta-analysis. Knee Surg Sports Traumatol Arthrosc. 2020.doi: 10.1007/s00167-020-05917-6.

[31] XIONG C, LU Y, WANG Q, et al. Anatomical principles for minimally invasive reconstruction of the acromioclavicular joint with anchors. Int Orthop. 2016; 40(11):2317-2324.

[32] LÄDERMANN A, GUEORGUIEV B, STIMEC B, et al. Acromioclavicular joint reconstruction: a comparative biomechanical study of three techniques. J Shoulder Elbow Surg. 2013;22(2):171-178.

[33] LI Q, HSUEH PL, CHEN YF. Coracoclavicular ligament reconstruction: a systematic review and a biomechanical study of a triple endobutton technique. Medicine (Baltimore). 2014;93(28):e193.

[34] TORKAMAN A, BAGHERIFARD A, MOKHATRI T, et al. Double-button fixation system for management of acute acromioclavicular joint dislocation. Arch Bone Jt Surg. 2016;4(1):41-46.

[35] HASHIGUCHI H, IWASHITA S, ABE K, et al. Arthroscopic Coracoclavicular Ligament Reconstruction for Acromioclavicular Joint Dislocation. J Nippon Med Sch. 2018; 85(3):166-171.

[36] SIRCANA G, SACCOMANNO MF, MOCINI F, et al. Anatomic reconstruction of the acromioclavicular joint provides the best functional outcomes in the treatment of chronic instability. Knee Surg Sports Traumatol Arthrosc. 2020.doi: 10.1007/s00167-020-06059-5.

[37] MAIER D, JAEGER M, REISING K, et al. Injury patterns of the acromioclavicular ligament complex in acute acromioclavicular joint dislocations: a cross-sectional, fundamental study. BMC Musculoskelet Disord. 2016;17(1):385.

[38] 王勤业 , 罗亚平 , 徐忠良 . 肩锁关节脱位的治疗 [J]. 实用骨科杂志 ,2008, 14(12):736-738.

[39] 朱小广 , 彭庆州 , 吴宏伟 . 带线锚钉与锁骨钩板内固定治疗 Neer Ⅱ型锁骨远端骨折的疗效比较 [J]. 中国骨与关节损伤杂志 ,2016,31(5):535-536.

[40] SUN LJ, LU D, TAO ZY, et al. Analysis of risk factors for loss of reduction after acromioclavicular joint dislocation treated with the suture-button. J Orthop Sci. 2019;24(5):817-821.

[41] 郭志民 , 张萌 , 上官天丞 , 等 . 锁骨钩钢板固定术后肩峰切割 2 例 [J]. 临床骨科杂志 ,2016,19(3):309.

[42] 孙辽军 . Suture-button 治疗急性肩锁关节脱位术后复位丢失的危险因素分析及相关危险因素的生物力学验证 [D]. 广州 : 南方医科大学 ,2018.

[43] 王秀会 , 崔煦 , 王明辉 , 等 .TightRope 治疗 Rockwood Ⅲ型肩锁关节脱位失败病例分析 [J]. 中华肩肘外科电子杂志 ,2019,7(1):44-49.

[44] 赵立连 , 卢明峰 , 许挺 , 等 . 关节镜下双 Endobutton 钮扣钢板内固定治疗急性肩锁关节脱位 [J]. 中华创伤杂志 ,2019,35(1):71-78.

[45] ZHANG CK, LIU C, HAN B, et al. CT Measurement and Clinical Application of Double-Row Suture Anchor Reconstruction for the Treatment of Tossy Type III Acromioclavicular Joint Dislocation. Zhongguo Gu Shang. 2017;30(4):353-355.

[46] WYLIE JD, JOHNSON JD, DIVENERE J, et al. Shoulder Acromioclavicular and Coracoclavicular Ligament Injuries: Common Problems and Solutions. Clin Sports Med. 2018;37(2):197-207.

[47] ZHANG JW, LI M, HE XF, et al. Operative treatment of acromioclavicular joint dislocation: a new technique with suture anchors. Chin J Traumatol. 2014;17(4): 187-192.

[48] BARTH J, DUPARC F, ANDRIEU K, et al. Is coracoclavicular stabilisation alone sufficient for the endoscopic treatment of severe acromioclavicular joint dislocation (Rockwood types III, IV, and V)? Orthop Traumatol Surg Res. 2015; 101(8 Suppl):S297-S303.