活动平台单髁置换后下肢力线与外侧间室骨关节炎进展的关系

https://doi.org/10.3969/j.issn.2095-4344.3762
投稿日期：2020-05-06
送审日期：2020-05-12
采用日期：2020-06-09
在线日期：2020-09-25
中图分类号：
R459.9；R318；R687
文章编号：
2095-4344(2021)09-01368-07
文献标识码：A

彭智浩[1,2]，冯宗权[1]，邹勇根[1]，牛国庆[1,2]，吴 峰[1,2]

文章快速阅读：

文章特点—
△通过3-6年随访，观察下肢力线对膝关节外侧间室关节炎进展的影响，填补相关研究领域，具有一定的创新性。
△下肢力线的矫正被认为是影响外侧间室骨关节炎进展的重要因素，此次研究阐明了活动平台单髁置换的力线范围。

活动平台单髁置换患者84例

对象及分组：
根据末次随访时外侧间室骨关节炎是否较术前进展分为外侧关节炎进展组和未进展组。

观察指标：
(1) 美国特种外科医院评分、目测类比评分、膝关节活动度及下肢力线情况；
(2) 分析下肢力线与外侧间室骨关节炎进展的关系。

结论：
(1) 良好的下肢力线是影响活动平台单髁置换后临床疗效的关键因素；
(2) 膝关节内侧活动平台单髁置换功能良好的患者机械轴平均内翻角度约3.94°，而外侧间室骨性关节炎进展患者外翻较多（平均外翻1.02°）。

文题释义：
活动平台单髁假体：Oxford®单髁膝关节假体是活动平台单髁的一种，是一种内侧单髁膝关节置换系统，由股骨组件、胫骨组件以及可自由活动的半月板衬垫组成，股骨及胫骨假体材质为钴铬钼合金，垫片为超高分子聚乙烯，单一半径设计的股骨假体，正球形设计接触面完全一致，增加接触面积，无边缘应力，解剖型活动垫片在膝关节不同活动度时保持完全一致的关节面接触和应力。主要应用于膝关节单间室骨性关节炎。
下肢力线：也称作下肢机械轴线，站立前后位股骨头中心与踝关节中心的连线，一般通过膝关节中心。膝内翻时，该线通过膝关节中心内侧，外翻时通过膝关节中心外侧。

摘要
背景：长期随访报道发现外侧间室骨性关节炎进展是单髁置换翻修的重要原因，而术后下肢力线被认为是导致单髁置换后外侧间室骨性关节炎进展的重要因素。
目的：探讨活动平台单髁置换下肢力线对外侧间室骨关节炎进展的影响。
方法：回顾性分析2014年3月至2017年3月在佛山市中医院关节科行活动平台单髁置换的患者84例，运用Kellgren-Lawrence X射线分级评估随访时外侧间室骨关节炎的情况，根据末次随访时外侧间室骨关节炎是否较术前进展分为外侧关节炎进展组和未进展组。对比两组患者术后与术前髋-膝-踝角、下肢机械轴Kennedy区域分布等下肢力线情况，同时采用美国特种外科医院膝关节评分、目测类比评分、膝关节活动度对比两组患者膝关节功能，同时分析下肢力线与外侧间室骨关节炎进展的关系。
结果与结论：①患者术后随访36-72个月，均未出现感染、伤口愈合不良、假体周围骨折、聚乙烯垫片脱位等并发症；②84例患者中进展组27例，未进展组57例；末次随访未进展组美国特种外科医院评分、目测类比评分均优于进展组，差异均有显著性意义($P < 0.05$)；两组患者末次随访时膝关节活动度差异无显著性意义($P > 0.05$)；③末次随访时，进展组患者平均髋-膝-踝角为(-1.02±3.13)°，未进展组为(3.94±1.56)°，两组比较差异有显著性意义($P < 0.05$)；同时两组患者末次随访与术前髋-膝-踝角差异比较差异有显著性意义($P < 0.05$)；④两组患者末次随访下肢机械轴Kennedy区域分布情况比较，差异有显著性意义($P < 0.05$)；进展组术后下肢力线位于3区及C区居多，而未进展组位于2区居多；⑤提示良好的下肢力线是影响活动平台单髁置换后临床疗效的关键因素，膝关节内侧活动平台单髁置换功能良好的患者机械轴平均内翻角度约3.94°，而外侧间室骨性关节炎进展患者外翻较多(平均外翻1.02°)。
关键词：关节；单髁置换；活动平台；下肢力线；骨关节炎；外侧间室；膝外翻
缩略语：美国特种外科医院：hospital for special surgery，HSS

Relationship of lower limb force line and the progression of lateral compartment arthritis after unicompartmental knee arthroplasty with mobile bearing

Peng Zhihao[1,2], Feng Zongquan[1], Zou Yonggen[1], Niu Guoqing[1,2], Wu Feng[1,2]
[1]Foshan Hospital of Traditional Chinese Medicine Affiliated to Guangzhou University of Chinese Medicine, Foshan 528000, Guangdong Province, China; [2]Sixth Department of Orthopedics, Foshan Hospital of Traditional Chinese Medicine, Foshan 528000, Guangdong Province, China

[1]广州中医药大学附属佛山中医院，广东省佛山市 528000；[2]佛山市中医院骨六科，广东省佛山市 528000
第一作者：彭智浩，男，1982年生，广东省博罗县人，汉族，副主任医师，主要从事四肢骨折修复与髋膝关节置换方面的研究。
通讯作者：彭智浩，副主任医师，广州中医药大学附属佛山中医院，广东省佛山市 528000；佛山市中医院骨六科，广东省佛山市 528000
https://orcid.org/0000-0003-4684-907X（彭智浩）
引用本文：彭智浩，冯宗权，邹勇根，牛国庆，吴峰.活动平台单髁置换后下肢力线与外侧间室骨关节炎进展的关系[J].中国组织工程研究，2021，25(9):1368-1374.

Peng Zhihao, Associate chief physician, Foshan Hospital of Traditional Chinese Medicine Affiliated to Guangzhou University of Chinese Medicine, Foshan 528000, Guangdong Province, China; Sixth Department of Orthopedics, Foshan Hospital of Traditional Chinese Medicine, Foshan 528000, Guangdong Province, China
Corresponding author: Peng Zhihao, Associate chief physician, Foshan Hospital of Traditional Chinese Medicine Affiliated to Guangzhou University of Chinese Medicine, Foshan 528000, Guangdong Province, China; Sixth Department of Orthopedics, Foshan Hospital of Traditional Chinese Medicine, Foshan 528000, Guangdong Province, China

Abstract
BACKGROUND: The long-term follow-up report shows that the progress of lateral compartment osteoarthritis is an important reason for the revision of unicompartmental knee arthroplasty, and the force line of lower limbs is considered to be an important factor leading to the progress of lateral compartment osteoarthritis after unicompartmental knee arthroplasty.
OBJECTIVE: To explore the influence of lower limb force line on the progression of lateral compartment arthritis in unicompartmental knee arthroplasty with mobile bearing.
METHODS: From March 2014 to March 2017, a retrospective analysis was conducted in 84 patients who underwent unicompartmental knee arthroplasty in the Department of Arthrology, Foshan Hospital of Traditional Chinese Medicine. Kellgren-Lawrence X-ray grading was used to evaluate the osteoarthritis of the lateral compartment during the follow-up. According to whether osteoarthritis of the lateral compartment was more advanced than that of the operation during the last follow-up, it was divided into the advanced group and the non-advanced group. The force lines of the lower limbs, such as hip-knee-ankle angle and Kennedy area distribution of the mechanical axis of the lower limbs, were compared between the two groups. Simultaneously, the knee joint function of the two groups was compared by the Hospital for Special Surgery knee score, visual analogue scale score of the knee joint, and motion range of the knee. The relationship between the changes of lower extremity force lines and the progress of lateral compartment arthritis was analyzed.
RESULTS AND CONCLUSION: (1) All patients were followed up for 36–72 months, and no complications such as infection, poor wound healing, periprosthetic fracture, polyethylene gasket dislocation occurred. (2) Among the 84 patients, 27 cases were in the advanced group and 57 cases were in the non-advanced group. Significant differences in Hospital for Special Surgery knee score and visual analogue scale score were detected at the last follow-up between the advanced group and the non-advanced group ($P < 0.05$). There was no significant difference in knee motion range between the two groups at the last follow-up ($P > 0.05$). (3) At the last follow-up, the average hip-knee-ankle angle in the advanced group was (−1.02±3.13)°, while that in the non-advanced group was (3.94±1.56)°. The difference between the two groups was statistically significant ($P < 0.05$). Meanwhile, there was a significant difference in hip-knee-ankle angle between the last follow-up and the preoperation between the two groups ($P < 0.05$). (4) The regional distribution of lower limb mechanical axis Kennedy was compared between the two groups at the last follow-up, and the difference was statistically significant ($P < 0.05$). The postoperative lower limb force lines were mostly located in zone 3 and C in the advanced group, and mostly located in zone 2 in the non-advanced group. (5) Good lower limb alignment is the key factor affecting the clinical efficacy after unicompartmental knee arthroplasty with mobile bearing. Average varus angle of mechanical axis was approximately 3.94° in patients with well-functioning unicompartmental knee arthroplasty at follow-up, whereas patients for progression of osteoarthritis were in more valgus (mean 1.02° of valgus).
Key words: joint; unicompartment; mobile bearing; lower limb line of force; osteoarthritis; lateral compartment; genu valgus

How to cite this article: *PENG ZH, FENG ZQ, ZOU YG, NIU GQ, WU F. Relationship of lower limb force line and the progression of lateral compartment arthritis after unicompartmental knee arthroplasty with mobile bearing. Zhongguo Zuzhi Gongcheng Yanjiu. 2021;25(9):1368-1374.*

0 引言 Introduction

膝关节骨关节炎，也称为退行性膝关节病，以进行性关节破坏为特征，临床表现为关节疼痛和功能障碍，当退行性病变仅累及内侧间室时，临床上常选用单髁置换治疗，替换受破坏的关节软骨，其他间室的关节软骨、前后交叉韧带均得以保留，避免局限性病变治疗上的扩大化，目前单髁置换术已经成为治疗膝关节内侧单间室骨性关节炎非常有效的方法[1-2]。下肢力线是影响单髁置换中远期疗效的重要因素[3-5]，多项临床研究证实，过度内翻或者外翻的下肢力线将导致较差的临床效果并且增加翻修率[4-5]。然而对于最优的下肢力线目前尚未建立共识，部分研究认为中立位的力线有助于提高单髁置换的临床疗效，而另一些专家认为单髁置换下肢力线内翻 10° 可能会有更好的临床效果和更低的失败率，然而过度矫正势必导致外侧间室骨关节炎进展，矫正不足将导致衬垫磨损[6-7]，但置入材料和设计的进步已经减少了与磨损相关的并发症[8-9]。研究表明外侧间室骨关节炎的进展是单髁置换术后中期和晚期翻修的主要原因，下肢力线的矫正被认为是影响外侧间室骨关节炎进展的重要因素[10]，然而目前对于活动平台单髁置换在下肢力线矫正的最佳范围，仍无明确定论。此次研究回顾性分析 2014 年 3 月至 2017 年 3 月在佛山市中医院住院并接受活动平台单髁置换患者术后外侧间室骨关节炎的变化情况，分析下肢力线与外侧间室骨关节炎进展的关系。

1 对象和方法 Subjects and methods

1.1 设计 对比观察试验。

1.2 时间及地点 于 2014 年 3 月至 2017 年 3 月在佛山市中医院关节科完成。

1.3 对象 回顾性分析 2014 年 3 月至 2017 年 3 月在佛山市中医院关节科行牛津活动平台单髁置换的患者 84 例。

纳入标准：①符合 2015 AAOS 膝骨关节炎诊断标准[11]；②接受 3 个月保守治疗无效；③术前均摄 X 射线片和 MRI 诊断为膝关节内侧单间室骨性关节炎，疼痛局限于内侧间室，术中观察明确诊断为膝关节内侧间室骨性关节炎；④符合内侧单髁置换术适应证[12]：单间室的骨性关节炎即单侧间室关节间隙变窄 (负重位相)，无其他间室病变 (如软骨软化) 或只是轻度退变；术前膝关节屈伸活动度 >90°，屈曲挛缩小于 5°，内外翻畸形均小于 15°；非炎症性关节炎；前后交叉韧带及副韧带结构完整；体质量指数 <30 kg/m^2；对术后活动量和功能要求不高；⑤术前及术后病历资料及影像学检查资料完整。

排除标准：①术前存在严重膝关节畸形，排除创伤性、类风湿性关节炎等诊断；②患有严重心脑血管、肝肾、中枢神经系统疾病而无法耐受手术者；③术前存在不能纠正的关节畸形：内翻、外翻和屈曲挛缩畸形大于 15°；④术前 X 射线片或 MRI 示外侧关节间隙狭窄，外侧间室和髌股关节软骨缺失或前交叉韧带缺失；⑤术后存在膝关节感染、不明原因疼痛、假体周围骨折、膝关节假体无菌性松动、垫片脱位的

患者；⑥重度骨质疏松者；⑦病历资料或影像资料不全患者。

此次研究中 84 例患者根据末次随访时外侧间室骨关节炎是否较术前进展分为外侧间室骨关节炎进展组和未进展组，运用 Kellgren-Lawrence X 射线分级评估随访时外侧间室骨关节炎的进展情况，其中进展组 27 例，未进展组 57 例。所有患者对病历资料用于试验分析均知情同意，该临床研究符合佛山市中医院对研究的相关伦理要求 (fsz20140324)。

1.4 材料 所有患者均使用 Oxford 第 3 代单髁假体 (Biomet merck Ltd，South Wales，UK)，其中股骨假体共有 5 种规格 (XL，L，M，S，XS)，胫骨假体有 6 种规格 (AA，A，B，C，D，E)，半月板衬垫为高分子聚乙烯材料，共有 4 种规格的半月板来配合 4 种曲率半径的股骨假体，针对每种尺寸有 3–8 mm 共 6 种不同厚度，见**表 1**。

表 1 ｜植入物的材料学特征
Table 1 ｜ Material characteristics of implant

指标	Oxford 第 3 代单髁膝关节系统 (骨水泥型)
生产厂家	Bomet UK LTD
型号	6193637/6182866/6063958/6171509
批准号	国械注进 20173460347
性能结构	该系统由股骨部件、胫骨部件、衬垫部件组成。其中股骨部件和胫骨部件材料采用符合 ISO5832-4 标准的铸造钴铬钼合金材料制成；衬垫部件材料采用符合 ISO5834-2 标准的超高分子量聚乙烯材料制造，其内带有符合 ISO5832-3 标准的 Ti6A14V 钛合金和符合 ISO13782 的纯钽材料显影
材质	铸造钴铬钼、超高分子量聚乙烯
适应证	适用于膝关节前内侧骨性关节炎
生物相容性	生物相容性良好，内植物可长期保留体内
产品标注的不良反应	①可能会出现末梢神经疾病，异位骨形成及 / 或组织学反应，具有或不具有临床意义；②对金属或其他移植物材料的少见的患者敏感反应可导致拆除移植物；③感染导致重建术失败；④金属或聚乙烯假体或关节移植物的颗粒磨损及脱色可能会存在于附近的组织或液体中，据报道磨损碎屑会诱发细胞作用，导致骨溶解或作为移植物松脱结果而存在；⑤在任何两个假体界面之间可能发生磨损或裂缝侵蚀

1.5 方法

1.5.1 手术方法 所有手术均由同一主任医师主刀，并由同一手术团队完成。

所有患者均行全身麻醉，麻醉生效后，取仰卧位，消毒铺巾，上止血带，所有患者采用 Oxford 活动平台单髁假体。在膝关节屈曲 90°–120° 下采用微创外科小切口技术以内侧髁为中心，起自髌骨内侧缘上极，然后向下延伸直至关节间隙以远 1 cm，长 7–10 cm。依次切开皮肤、筋膜、到达关节囊，做髌旁入路切口切开股内侧肌，打开关节囊，暴露病变的内侧间室，外推髌骨，显露膝关节，切开胫骨前缘，充分切除脂肪垫，直视下可见髁间窝，松解半月板前角，并暴露胫骨前半部分，用骨凿切除髁间窝内外侧缘所有骨赘。检查前交叉韧带是否良好，髌股关节面及外侧间室胫股关节面情况，判断是否存在明显病变，以进一步明确手术方案。术中如发现前交叉韧带缺失或者其他间室退变严重，则不能做单髁置换，改做全膝关节置换。

胫骨截骨常规采用髓外定位法，注意保护侧副韧带和交叉韧带，取出截出的骨块进行测量，确定胫骨假体的尺寸大小；股骨截骨采用髓内定位法，在后交叉韧带起点上方约 1 cm 处钻入股骨髓腔，插入髓内定位杆，外翻 6°，安放股骨钻孔导向器，使用股骨连接器连接髓内杆和股骨钻孔导引器，对股骨髁进行钻孔，安放股骨后髁截骨模块，先行股骨后髁截骨，然后依次选择不同型号研磨栓并以球形研磨器研磨股骨髁远端，直至伸屈间隙完全平衡，完成股骨侧准备，安装股骨和胫骨假体试模，调整屈曲间隙达到平衡。电灼髌骨周缘，去除部分支配髌骨的神经。冲洗截骨面，骨水泥固定假体，将选择好的活动半月板衬垫压入胫骨底座，伸直位待骨水泥牢固后清除多余骨水泥，向膝关节囊及周围软组织注射鸡尾酒，松止血带，观察出血情况，常规止血，放置引流管，屈曲位缝合膝关节关闭切口。

1.5.2 术后处理 麻醉恢复后患者即开始行踝泵训练以及床边下地行走。密切观察切口的疼痛、出血量等情况，术后 3 h 及术后 1，3，6 d 定期复查血常规、凝血、生化、D– 二聚体、血沉和 C– 反应蛋白。嘱患者进行股四头肌的主动收缩锻炼，术后 24 h 内拔出引流管，术后 48 h 静脉使用二代头孢抗菌素，术后常规口服抗凝药物预防下肢深静脉血栓等并发症，指导患者主动行足跖屈和下肢直腿抬高功能训练。配合中药口服，冰敷、拍打涌泉穴等方法促进患者术后康复。术后第 1 天使用助行器辅助患者下地行走，检查术后膝关节正侧位 X 射线片和下肢全长负重位 X 射线片，观察假体安装的准确性，术后 3 d 内全部负重行走，2 周左右拆除缝线并可恢复正常行走。出院后定期回门诊随访，予检查膝关节功能并对其进行评分，复查患膝正侧位片，门诊指导患者康复功能锻炼。

1.6 主要观察指标

1.6.1 评估外侧间室膝骨性关节炎的指标 外侧间室骨性关节炎采用 Kellgren-Lawrence X 射线分级评估 [13]：0 级，膝关节无明显骨关节炎表现；Ⅰ级，膝关节存在轻微骨赘；Ⅱ级，膝关节存在明显骨赘且关节间隙轻微变窄；Ⅲ级，膝关节软骨硬化，关节间隙变窄；Ⅳ级，膝关节软骨硬化，关节间隙严重变窄且出现大量骨赘。

1.6.2 膝关节功能及下肢力线评价

(1) 疗效评估采用膝关节的美国特种外科医院 (hospital for special surgery，HSS) 膝关节评分系统 [14]，分别在术前和末次随访时对患者术膝疼痛、功能、活动度、肌力、屈曲畸形及稳定性进行临床疗效评估，85–100 分为优，70–84 分为良，60–69 分为可，<60 分为差。

(2) 采用膝关节疼痛目测类比评分分别在术前和末次随访时进行疼痛评估 [15]。无痛，评 0 分；有轻微疼痛，能忍受，评 3 分以下；疼痛并影响睡眠，尚能忍受，评 4–6 分；有渐强烈疼痛，难忍受，评 7–10 分。

(3) 髋 – 膝 – 踝角：股骨的机械轴与胫骨机械轴所形成的夹角，正值表示内翻，负值表示外翻，见**图 1**。

(4) 下肢机械轴 Kennedy 区域分布：根据 KENNEDY 和 WHITE 胫骨平台区域划分 [16]，把胫骨平台分为 0，1，2，C，3，4，5 几个区域，观察股骨头中心 – 踝关节中心连线经过胫骨平台的区域，见**图 2**。

图 1 | 髋－膝－踝角 (HKA) 测量方法

Figure 1 | Measurement of hip-knee-ankle angle

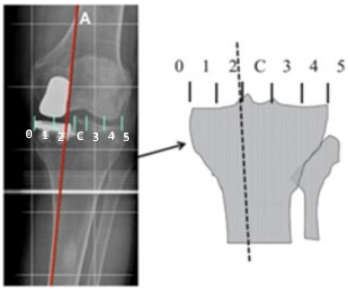

图 2 | 下肢机械轴 Kennedy 区域分布方法

Figure 2 | Regional distribution method of lower limb mechanical axis Kennedy

1.7 统计学分析 采集数据，使用 SPSS 23.0 软件进行统计学分析。计量资料 (年龄、体质量指数、HSS 评分、目测类比评分等) 以 $\bar{x}\pm s$ 表示，符合正态分布的计量资料采用成组 t 检验，不符合正态分布的计量资料采用秩和检验；计数资料 (性别、下肢机械轴 Kennedy 区域分布) 采用卡方检验；检验水准 α=0.05。

2 结果 Results

2.1 参与者数量分析 84 例活动平台单髁置换患者全部进入结果分析，无脱落。

2.2 试验流程图 见**图 3**。

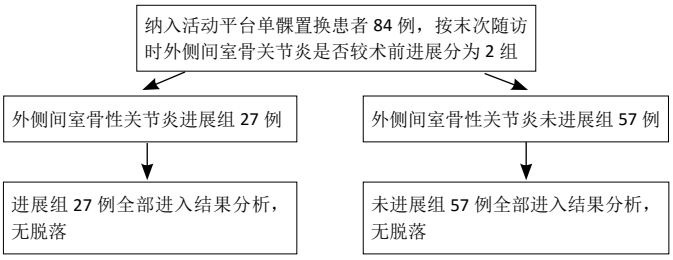

图 3 | 两组患者分组流程图

Figure 3 | Flow chart of group assignment

2.3 基线资料比较 84 例活动平台单髁置换患者中，根据末次随访时外侧间室骨关节炎是否较术前进展分为 2 组。进展组 27 例，其中男 10 例，女 17 例；年龄 53–74 岁，平均 (63.52±10.48) 岁；未进展组 57 例，其中男 28 例，女 29 例；年龄 53–76 岁，平均 (64.22±11.01) 岁。所有患者随访 36–72 个月。两组患者性别、年龄、体质量指数、手术时间、术前 HSS 评分、术前目测类比评分、膝关节活动度、术前 Kellgren-Lawrence 分级等一般资料比较均无显著性意义 (P > 0.05，见**表 2**。

2.4 进展组与未进展组患者末次随访时膝关节功能及活动度比较 末次随访，两组患者 HSS 评分、目测类比评分相比，差异有显著性意义 (P < 0.05)，而两组患者膝关节活动度差异无显著性意义 (P > 0.05)，见**表 3**。

2.5 进展组与未进展组患者下肢力线情况比较 进展组和未进展组患者的术前髋－膝－踝角相比差异无显著性意义 (P > 0.05)，而末次随访髋－膝－踝角、术前－末次随访髋－膝－踝角差值在两组间的差异有显著性意义 (P < 0.05)，见**表 4**。

2.6 两组患者末次随访下肢机械轴 Kennedy 区域分布情况 末次随访，根据下肢机械轴 Kennedy 区域分布，外侧间室关节炎进展组位于 Zone 2 区 3 例，C 区 17 例，3 区 7 例；而未进展组 Zone 2 区 38 例，C 区 16 例，3 区 3 例。两组相比，差异有显著性意义 (P < 0.001)，见**表 5**。

2.7 典型病例 女性患者，71 岁，于 2016–07–01 因“反复双膝关节疼痛不适 10 余年，加重伴左膝活动受限 3 个月”入院，2016–07–07 行左膝关节活动平台单髁置换术，见**图 4**。

2.8 不良反应 所有患者术后随访 36–72 个月，均未见感染、伤口愈合不良、静脉血栓形成、假体周围骨折、聚乙烯垫片脱位等并发症出现。

表 2 | 两组患者基线资料比较

Table 2 | Comparison of baseline data of the patients of two groups

指标	进展组 (n=27)	未进展组 (n=57)	t/ x^2 值	P 值
性别 (男 / 女，n)	10/17	28/29	1.08	0.30
年龄 ($\bar{x}\pm s$，岁)	63.52±10.48	64.22±11.01	0.27	0.78
体质量指数 ($\bar{x}\pm s$，kg/m^2)	22.53±3.12	23.15±2.99	0.87	0.38
手术时间 ($\bar{x}\pm s$，min)	78.13±10.63	80.34±9.87	0.93	0.35
术前美国特种外科医院评分 ($\bar{x}\pm s$)	53.34±10.32	54.27±9.64	0.40	0.69
术前目测类比评分 ($\bar{x}\pm s$)	6.12±1.79	6.36±1.85	0.56	0.58
膝关节活动度 ($\bar{x}\pm s$，°)	118.24±6.45	119.40±3.78	1.04	0.30
术前 Kellgren-Lawrence 分级 (n)			0.80	0.37
0 级	20	47		
Ⅰ级	7	10		
Ⅱ级	0	0		
Ⅲ级	0	0		
Ⅳ级	0	0		

表 3 | 两组患者末次随访时膝关节功能及活动度比较 ($\bar{x}\pm s$)

Table 3 | Comparison of the function and motion range of the knee at the last follow up between the two groups

指标	进展组 (n=27)	未进展组 (n=57)	t 值	P 值
美国特种外科医院评分	86.54±6.41	91.03±4.22	3.82	0.00
目测类比评分	2.27±0.91	1.71±1.02	2.43	0.02
膝关节活动度 (°)	132.56±6.14	133.53±7.46	0.58	0.56

表 4 | 两组患者下肢力线情况比较 ($\bar{x}\pm s$，°)

Table 4 | Comparison of lower limb force lines of patients between two groups

指标	进展组 (n=27)	未进展组 (n=57)	t 值	P 值
术前髋－膝－踝角	8.32±5.97	9.67±3.89	1.24	0.21
末次随访髋－膝－踝角	−1.02±3.13	3.94±1.56	9.72	0.00
髋－膝－踝角差值	−9.34±4.69	−5.61±2.86	4.50	0.00

表 5 | 两组患者下肢机械轴 Kennedy 区域分布情况比较 (n)

Table 5 | Comparison of area distribution of lower extremity mechanical axis Kennedy between the two groups

Zone 分级	进展组 (n=27)	未进展组 (n=57)
Zone 0	0	0
Zone 1	0	0
Zone 2	3	38
Zone C	17	16
Zone 3	7	3
Zone 4	0	0
Zone 5	0	0
合计	27	57

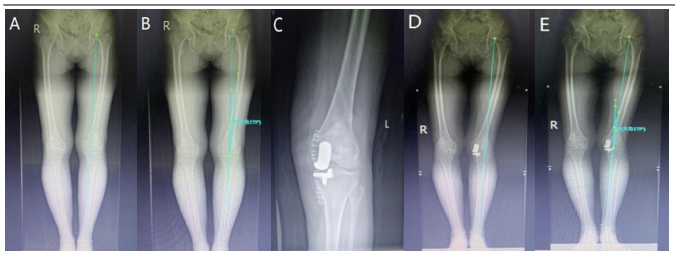

图注：图 A 为术前双下肢全长 X 射线片，可见内侧关节间隙变窄，内侧间室软骨磨损严重，下肢机械轴通过胫骨平台 Zone2 区；图 B 示术前髋－膝－踝角为 5°，Kellgren-Lawrence 分级为Ⅰ级；图 C 为术后行膝关节正位 X 射线片，提示假体位置良好，Kellgren-Lawrence 分级为Ⅰ级；图 D、E 为术后 3 年复查双下肢全长 X 射线片，可见下肢机械轴通过胫骨平台 Zone 3 区，随访髋－膝－踝角为 −5°，Kellgren-Lawrence 分级为Ⅱ级

图 4 ｜女性 71 岁左膝关节活动平台单髁置换患者下肢力线与外侧间室骨性关节炎进展情况相关图片

Figure 4 ｜ Images of force line of lower limbs and osteoarthritis of lateral compartment in a 71-year-old female patient undergoing unicompartmental knee arthroplasty with mobile bearing of the left knee joint

3 讨论 Discussion

单髁置换已经成为治疗膝关节内侧单间室骨性关节炎非常有效的方法，与全膝关节置换相比，单髁置换具有几个潜在的优势，包括创伤更小、保留更多骨储备、保留前交叉韧带及后交叉韧带、恢复快、费用低、膝关节运动功能更优越、患者满意度更高、死亡率更低等 [17-19]。另外，与全膝关节置换相比，单髁置换的生物力学与自体膝关节更为相似，动态本体感觉和姿势控制得到改善 [20]。既往有研究表明，单髁置换术后 10 年假体生存率为 94%，15 年假体生存率为 91%，甚至成为部分膝关节炎患者的终极治疗手段 [21-22]。自 20 世纪 90 年代中期以来，手术方法和假体的发展导致了单髁置换数量的增加，但越来越多的问题随之而来。目前单髁置换的翻修率高于全膝关节置换 [23-24]，翻修最主要的原因分别是：外侧间室膝骨性关节炎进展、垫片脱位、不明原因疼痛及感染。其中前 5 年假体无菌性松动 (25%) 和外侧间室骨关节炎进展 (20%) 占所有翻修的一半以上，而感染 (5%) 和聚乙烯衬垫磨损 (4%) 较少 [25]；大约 40% 的中期和晚期翻修是由于外侧间室骨关节炎的进展 [10]。VAN DER LIST 等 [25] 的 Meta 分析显示，在初次单髁置换术后 10 年进行的翻修中，有 40% 是因为外侧关节炎的进展。EPINETTE 等 [9] 通过对 418 例单髁失败病例进行分析，发现中晚期单髁置换失败的最主要原因是对侧间室骨关节炎的进展，约占 38%。澳大利亚关节登记中心于 2015 年通过大数据对 4 874 例单髁翻修的患者进行分析，发现对侧关节炎进展大约占 28%，远远高于感染、垫片脱位、磨损等其他并发症发生率 [26]。由此可见，单髁置换术后外侧间室骨关节炎的进展是影响单髁置换临床效果的重要因素，是单髁置换翻修的主要原因之一。

单髁置换术后外侧间室骨关节炎进展的具体原因尚不清楚，但目前普遍认为有以下几种原因及预测因素：①与外侧间室应力增加相关 (术后下肢力线外翻)[10]。部分研究认为胫骨假体倾斜可能会影响外侧间室的接触应力和载荷百分比 [27-28]，例如 ZHU 等 [28] 发现胫骨假体外翻倾斜 (>4°) 不推荐用来避免胫骨疼痛，而内翻倾斜 (>4°) 与外侧间室骨关节炎的进展有关；CHATELLARD 等 [29] 发现单髁置换术后外侧关节间隙低于内侧关节间隙 2 mm 以上与外侧间室骨关节炎进展有关。②另有研究认为单髁置换术后聚乙烯衬垫磨损所释放的聚乙烯颗粒也可能与外侧间室骨关节炎的进展有关 [30]。③另外，外侧间室骨关节炎进展的最重要预测因子是手术时外侧骨性关节炎的分级 [31]，这强调了正确选择患者的重要性。当术中发现全层外侧间室软骨病变时，应行全膝关节置换，而不应行单髁置换。

作者认为单髁置换术后外侧间室骨关节炎进展的原因应该从两个方面进行分析：①首先是严格选择单髁置换病例，主要是术前对外侧间室软骨进行准确评估。经典单髁置换适应证要求外侧间室完好，如果术前外侧间室软骨已经存在退变或者磨损，那么术后外侧间室关节炎进展的危险就会显著增加，因此术前对外侧间室软骨情况准确评估至关重要 [32]。然而形态学上正常软骨并不代表没有退变，目前大量基层研究表明形态学上正常的软骨其实已经存在代谢性的改变，同时研究发现这种改变与后期关节炎进展存在相关性 [33-35]。目前有研究认为膝关节内侧间室软骨严重退变合并外侧间室软骨Ⅰ－Ⅱ级退变对单髁置换术后短期疗效未见明显影响 [36]，因此单髁置换的适应证要求外侧全层软骨完好是存在争议的，需要进一步研究。此次研究中所纳入的患者术前外侧软骨正常或仅轻度退变，进展组和未进展组术前外侧间室骨关节炎情况无明显差异。②其次不同假体由于设计理念和手术要求均不一样，翻修原因也存在差异。CHENG 等 [37] 研究发现，固定平台单髁与活动平台手术翻修的原因存在差别，活动平台单髁假体最主要的失败方式是无菌性松动，大约占 35%，其次是大约占 24% 的对侧间室骨关节炎进展；然而固定平台单髁假体与之恰好相反，对侧间室骨关节炎进展占 36%，无菌性松动占 28%。此次研究中所有患者均采用活动平台单髁假体，中期随访发现存在较多对侧间室骨关节炎进展病例，虽然此部分患者尚未进行翻修，但较未进展患者对比，外侧间室骨关节炎进展组的疼痛程度及膝关节功能均差于未进展组，影响患者的生活质量。

下肢力线对单髁置换术后骨关节炎进展也是至关重要的，正常人的下肢力线通过膝关节中心或轻度内翻，有研究认为行走时人体负荷的 60%−80% 通过膝关节内侧间室传导，内侧间室软骨的受力更大，因此内侧间室一般首先出现退变磨损 [38]。单髁置换是通过解剖复制重建下肢力线，术中对下肢力线的矫正以不造成下肢负重力线的过度外移，同时又纠正原先的内翻畸形为宜，过度矫正力线会加速对侧间室的磨损，矫正不足增加假体负荷，影响假体使用寿命。然而虽然目前有文献对单髁置换的下肢力线进行了研究，目前国内外对下肢力线具体的矫正角度尚无定论。WEN 等 [39] 通过有限元分析单髁置换术后下肢力线位置对单髁置换术后外侧间室生物力学的影响，发现在 3° 外翻下肢力线模型中，

股骨 (3.38 MPa) 和胫骨 (3.50 MPa) 软骨的接触应力和载荷百分比 (45.78%) 最高，分别比 3° 内翻高 36.75%，47.70% 和 27.63%，因此认为轻度内翻的下肢力线可能是预防外侧间室骨关节炎进展的方法。VASSO 等 [40] 指出固定平台单髁置换术后轻度内翻 (≤ 7°) 与中立位的下肢力线比较，轻度内翻可以提供更好的临床结果和单髁置换的长期存活率。另外 ZUIDERBAAN 等 [41] 建议固定平台单髁置换术后下肢内翻 1°–4°，以缓解膝关节疼痛，但不能过度矫正，过多的下肢力线内翻可能会导致聚乙烯衬垫的磨损、膝关节疼痛及假体无菌性松动。SLAVEN 等 [42] 同样对固定平台单髁置换术后的患者进行随访，发现外侧间室骨关节炎进展患者的平均髋 – 膝 – 踝角为 (0.3±3.6)°，而未进展的患者平均 (4.4±2.6)°，因此建议将固定平台单髁置换下肢力线调整为轻度内翻可以减少外侧间室骨关节炎的发生。

考虑到上述研究，普遍认为对于内侧固定平台单髁置换，下肢对齐应该是轻微内翻 (矫正不足)。但目前较少研究关注活动平台单髁置换的最佳下肢力线，这仍然是一个有争议的主题，也很难将采用固定平台单髁置换的研究与活动平台单髁置换进行比较，因为基本的手术原理是不同的。KENNEDY 等 [43] 根据接受内侧牛津单髁置换患者术后下肢力线情况分为明显内翻组 (估计为 10°)、轻度内翻组 (估计为 5°)、中立组 (估计为 0°)，平均随访 10 年，发现 3 组患者的翻修率及生存率无明显区别，术后 10 年 3 组的牛津大学膝关节评分无明显差异，但发现牛津大学膝关节评分结果随着内翻的增加而改善。虽然该文献报道内翻可增加牛津单髁置换的临床评分，然而对于活动平台单髁置换内翻角度以及增加内翻可能导致的并发症目前尚无具体报道，此次研究为进一步明确活动平台单髁置换下肢力线，分析了膝骨关节炎患者行活动平台单髁置换术后下肢力线对外侧间室骨关节炎进展的影响，结果显示，在下肢力线方面，随访时进展组平均髋 – 膝 – 踝角为 (–1.02±3.13)°，未进展组为 (3.94±1.56)°，差异有显著性意义，外侧间室骨关节炎进展组与未进展组髋 – 膝 – 踝角是有明显差异的，未进展组患者下肢机械轴偏内翻，而进展组患者下肢机械轴偏中立或外翻位。同时发现两组患者末次随访与术前髋 – 膝 – 踝角差值比较有明显差异，外侧间室骨关节炎进展组平均髋 – 膝 – 踝角差值大于未进展组，进展组矫正角度大于未进展组；末次随访时进展组术后下肢力线位于 3 区及 C 区居多，而未进展组位于 2 区居多，可见外侧间室骨关节炎进展组外翻患者的比例高于未进展组，因此以上结果表明机械轴的过度矫正与外侧间室骨关节炎进展风险增加密切相关，轻度内翻也是活动平台单髁置换的最佳下肢力线，过度矫正外翻将导致外侧间室压力增大和外侧软骨退变加速。另外此次研究中，部分力线良好的病例也出现了外侧间室骨关节炎，作者认为与患者术后康复及术前外侧间室情况有关，同时也说明了 (3.94±1.56)° 的平均内翻角度代表了此次研究中活动平台单髁置换术后外侧间室骨关节炎未进展人群机械轴内翻的平均角度，虽然此角度并不一定能保证外侧间室骨性关节炎不进展，但是外侧间室骨关节炎未进展组患者机械轴均处于 (3.94±1.56)°，说明活动平台单髁置换术后下肢力线位于此角度相对安全。综上，此次研究认为，良好的下肢力线是影响活动平台单髁置换术后临床疗效的关键因素，膝关节内侧活动平台单髁置换功能良好的患者机械轴平均内翻角度约 3.94°，而外侧间室骨性关节炎进展患者外翻较多 (平均外翻 1.02°)。

此次研究也存在局限性，其一由于活动平台单髁置换术后外侧间室骨关节炎进展的患者数量有限，另外采用的是回顾性研究，并非证据等级高的随机对照研究及前瞻性研究，因此研究证据等级有限；其二是评估关节炎进展的 Kellgren-Lawrence X 射线分级并非量化指标，运用时可能存在一定主观性；其三该研究属于中期随访，随访的时间不够长。未来需要样本量更多、随访时间更长、证据等级更高的试验方案来验证该结论。

综上所述，良好的下肢力线是影响活动平台单髁置换术后临床疗效的关键因素，膝关节内侧活动平台单髁置换功能良好的患者机械轴平均内翻角度约 3.94°，而外侧间室骨性关节炎进展患者外翻较多 (平均外翻 1.02°)。

致谢：感谢佛山市中医院骨六科、骨九科全体医生、护士对课题的大力支持。

作者贡献：彭智浩、吴峰负责试验设计，牛国庆、冯宗权负责试验实施，邹勇根负责评估，彭智浩负责随访。

经费支持：该文章没有接受任何经费支持。

利益冲突：文章中治疗干预手段采用活动平台单髁置换，文章的全部作者声明，没有接受该器械的任何资助，在课题研究和文章撰写过程，不存在利益冲突。

机构伦理问题：该临床研究的实施符合《赫尔辛基宣言》和佛山市中医院对研究的相关伦理要求 (医院伦理批件号: fsz20140324，审批时间: 2014–03–13)。手术主刀医师为主任医师，佛山市中医院为三级甲等医院，符合单髁置换手术治疗的资质要求。

知情同意问题：参与试验的患病个体及其家属为自愿参加，均对试验过程完全知情同意，在充分了解治疗方案的前提下签署了“知情同意书”。

写作指南：该研究遵守《非随机对照临床试验研究报告指南》(TREND 声明)。

文章查重：文章出版前已经过专业反剽窃文献检测系统进行 3 次查重。

文章外审：文章经小同行外审专家双盲外审，同行评议认为文章符合期刊发稿宗旨。

生物统计学声明：文章统计学方法已经广州中医药大学生物统计学专家审核。

文章版权：文章出版前杂志已与全体作者授权人签署了版权相关协议。

开放获取声明：这是一篇开放获取文章，根据《知识共享许可协议》“署名 – 非商业性使用 – 相同方式共享 4.0”条款，在合理引用的情况下，允许他人以非商业性目的基于原文内容编辑、调整和扩展，同时允许任何用户阅读、下载、拷贝、传递、打印、检索、超级链接该文献，并为之建立索引，用作软件的输入数据或其它任何合法用途。

4 参考文献 References

[1] BRUCE DJ, HASSABALLA M, ROBINSON JR, et al. Minimum 10-year outcomes of a fixed bearing all-polyethylene unicompartmental knee arthroplasty used to treat medial osteoarthritis. Knee. 2020;24(3):1437-1441.

[2] CAO Z, NIU C, GONG C, et al. Comparison of fixed-bearing and mobile-bearing unicompartmental knee arthroplasty: a systematic review and meta-analysis. J Arthroplasty. 2019;34(12):1-10.

[3] 沙宇，韩晓峰，胡彬，等. 活动平台与固定平台单髁置换术后下肢力线的矫正效果比较 [J]. 骨科临床与研究杂志 ,2019,4(6):329-332.

[4] 卢明峰，胡广兵，李泽晖，等. LINK 固定平台与 Oxford 活动平台单髁置换治疗膝内侧单间室骨性关节炎的对比 [J]. 中国组织工程研究 ,2017,21(35):5595-5602.

[5] HERNIGOU P, DESCHAMPS G. Alignment influences wear in the knee after medial unicompartmental arthroplasty. Clin Orthop Relat Res. 2004;423(423):161-165.

[6] KENNEDY JA, MOLLOY J, JENKINS C, et al. Functionaloutcome and revision rate are independent of limb alignment following Oxford medial unicompartmental knee replacement. J Bone Joint Surg Am. 2019;101(3):270-275.

[7] INOUE A,ARAI Y,NAKAGAWA S, et al. Comparison of Alignment Correction Angles Between Fixed-Bearing and Mobile-Bearing UKA. J Arthroplasty. 2016;31(1):142-145.

[8] DYRHOVDEN GS, LYGRE SHL, BADAWY M, et al. Have the causes of revision for total and unicompartmental knee arthroplasties changed during the past two decades? Clin Orthop Relat Res. 2017;475(7): 1874-1886.

[9] EPINETTE JA, BRUNSCHWEILER B, MERTL P, et al. French Society forHip and Knee. Unicompartmental knee arthroplasty modes of failure: wear is not the main reason for failure: a multicentre study of 418 failed knees. Orthop Traumatol Surg Res. 2012;98(6 Suppl):124-130.

[10] VAN DER LIST JP,ZUIDERBAAN HA,PEARLE AD. Why Do Medial Unicompartmental Knee Arthroplasties Fail Today? J Arthroplasty. 2016;31(5):1016-1021.

[11] LABRUYÈRE C, ZELLER V, LHOTELLIER L, et al. Chronic infection of unicompartmental knee arthroplasty: One-stage conversion to total knee arthroplasty. Orthop Traumatol Surg Res. 2015;101(5):553-557.

[12] KOZINN SC, SCOTT R. Unicondylar knee arthroplasty.J Bone Joint Surg Am. 1989;71(1):145-150.

[13] KUMAR H, PAL CP, SHARMA YK, et al. Epidemiology of knee osteoarthritis using Kellgren and Lawrence scale in Indian population. J Clin Orthop Trauma.2020;11(Suppl 1):125-129.

[14] RANAWAT CS, INSALL J, SHINE J. Duo-condylar knee arthroplasty: hospital for special surgery design. Clin Orthop Relat Res. 1976;10(120): 76-82.

[15] PRICE DD. The validation of visual analogue scales as ratio scale measures for chronic and experimental pain. Pain.1983;17(1):45-56.

[16] KENNEDY WR, WHITE RP. Unicompartmental arthroplasty of the knee: postoperative alignment and its influence on overall results. Clin Orthop Relat Res. 1987;221(21):278-285.

[17] KIEVIT AJ, KUIJER PP, DE HAAN LJ, et al. Patients return to work sooner after unicompartmental knee arthroplasty than after total knee arthroplasty. Knee Surg Sports Traumatol Arthrosc. 2019;30(8):1-12.

[18] 柯鹏辉，尹宗生，陆鸣，等. 单髁与全膝关节置换术后步态与平衡能力比较 [J]. 中华关节外科杂志 (电子版),2020,14(1):11-16.

[19] 王冰，于秀淳，孙海宁，等. 牛津人工单髁关节置换假体生存分析及并发症处理策略 [J]. 中华关节外科杂志 (电子版),2018,12(5): 631-637.

[20] ISAAC SM, BARKER KL, DANIAL IN, et al. Does arthroplasty type influence knee joint proprioception? A longitudinal prospective study comparing total and unicompartmental arthroplasty. Knee.2007;14(3): 212-217.

[21] FORNELL S, PRADA E, BARRENA P, et al. Mid-term outcomes of mobile-bearing lateral unicompartmental knee arthroplasty. Knee. 2018;25(6): 1206-1213.

[22] 吴东，杨敏之，曹正，等. 膝关节单髁置换术研究进展 [J]. 中国修复重建外科杂志 ,2020,34(2):1-6.

[23] LYONS MC, MACDONALD SJ, SOMERVILLE LE, et al. Unicompartmental versus total knee arthroplasty database analysis: is there a winner? Clin Orthop Relat Res. 2012;470(1):84-90.

[24] LIM JW, COUSINS GR, CLIFT BA, et al. Oxford unicompartmental knee arthroplasty versus age and gender matched total knee arthroplasty-functional outcome and survivorship analysis. J Arthroplasty. 2014; 29(8):1779-1783.

[25] VAN DER LIST JP, CHAWLA H, ZUIDERBAAN HA, et al. The role of preoperative patient characteristics on outcomes of unicompartmental knee arthroplasty:a meta-analysis critique. J Arthroplasty. 2016;31(11): 2617-2627.

[26] LEWIS PL, GRAVES SE, DE STEIGER RN, et al. Does knee prosthesis survivorship improve when implant designs change? Findings from the australian orthopaedic association national joint replacement registry. Clin Orthop Relat Res. 2020;478(6):1156-1172.

[27] SAWATARI T, TSUMURA H, IESAKA K, et al. Three-dimensional finite element analysis of unicompartmental knee arthroplasty-The influence of tibial component inclination. J Orthop Res.2005;23(3):549-554.

[28] ZHU GD, GUO WS, ZHANG QD, et al. Finite element analysis of mobile-bearing unicompartmental knee arthroplasty: The influence of tibial component coronal alignment. Chin Med J.2015;128(21):2873-2878.

[29] CHATELLARD R, SAULEAU V, COLMAR M, et al. Medial unicompartmental knee arthroplasty: does tibial component position influence clinical outcomes and arthroplasty survival? Orthop Traumatol Surg Res. 2013; 99(4 Suppl):S219–S225.

[30] BOLOGNESI MP, MARCHANT MH, VIENS NA, et al. The impact of diabetes on perioperative patient outcomes after total hip and total knee arthroplasty in the United States. J Arthroplasty. 2008;23 (6 Suppl 1):92-98.

[31] PANDIT H, MANCUSO F, JENKINS C, et al. Lateral unicompartmental knee replacement for the treatment of arthritis progression after medial unicompartmental replacement. Knee Surg Sports Traumatol Arthrosc.2017;25(3):669-674.

[32] 万伏银，郭万首. 外侧间室软骨退变程度在内侧单髁关节置换中的重要地位及其术前评价方法 [J]. 中华骨与关节外科杂志，2019, 12(10):821-825.

[33] DOWN C, XU Y, OSAGIE LE, et al. The lack of correlation between radiographic findings and cartilage integrity. J Arthroplasty.2011;26(6): 949-954.

[34] MOEN TC, LASKIN W, PURI L. The lateral compartment in knees with isolated medial and patellofemoral osteoarthritis:a histologic analysis of articular cartilage. J Arthroplasty.2011;26(6):783-787.

[35] WALDSTEIN W, SCHMIDT-BRAEKLING T, PERINO G, et al. Valgus stress radiographs predict lateral-compartment cartilage thickness but not cartilage degeneration in varus osteoarthritis. J Arthroplasty.2017; 32(3):788-792.

[36] 梁钰琪，牛东生，李立新，等. 膝关节外侧间室软骨退变对膝关节内侧单髁置换手术的影响 [J]. 中国骨与关节损伤杂志 ,2017,32(4): 354-356.

[37] CHENG T, CHEN D, ZHU C, et al. Fixed- versus mobile-bearing unicondylar knee arthroplasty: are failure modes different? Knee Surg Sports Traumatol Arthrosc.2013;21(11):2433-2441.

[38] ANDRIACCHI TP. Dynamics of knee malalignment. Orthop Clin North Am. 1994;25(3):395-403.

[39] WEN PF, GUO WS, GAO FQ, et al. Effects of Lower Limb Alignment and Tibial Component Inclination on the Biomechanics of Lateral Compartment in Unicompartmental Knee Arthroplasty. Chinese Medical J. 2017;130(21):2563.

[40] VASSO M, DEL REGNO C,D'AMELIO A, et al. Minor varus alignment provides better results than neutral alignment in medial UKA. The Knee.2015;22(2):117-121.

[41] ZUIDERBAAN HA, VAN DER LIST JP, CHAWLA H, et al. Predictors of subjective outcome after medial unicompartmental knee arthroplasty. J Arthroplasty. 2016;31(7):1453-1458.

[42] SLAVEN SE, CODY JP, SERSHON RA, et al. The impact of coronal alignment on revision in medial fixed-bearing unicompartmental knee arthroplasty. J Arthroplasty. 2020;35(2):353-357.

[43] KENNEDY JA, MOLLOY J, JENKINS C, et al. Functional outcome and revision rate are independent of limb alignment following oxford medial unicompartmental knee replacement. J Bone Joint Surg. 2019; 101(3):270-275.