浓缩生长因子修复兔髁突全层软骨损伤

https://doi.org/10.3969/j.issn.2095-4344.3043
投稿日期：2020-03-11
送审日期：2020-03-17
采用日期：2020-04-21
在线日期：2020-09-05
中图分类号：
R459.9；R318；R782
文章编号：
2095-4344(2021)08-01166-06
文献标识码：A

吴 训[1]，孟娟红[1]，张建运[2]，王 亮[1]

文章快速阅读：

文章亮点—

△浓缩生长因子富含多种与组织修复相关的生长因子及纤维蛋白，对多种软、硬组织的修复有促进作用；

△制备穿透软骨下骨皮质的全层软骨损伤动物模型，探讨浓缩生长因子对髁突全层软骨损伤修复的影响，为促进颞下颌关节软骨损伤修复提供新的思路和实验依据。

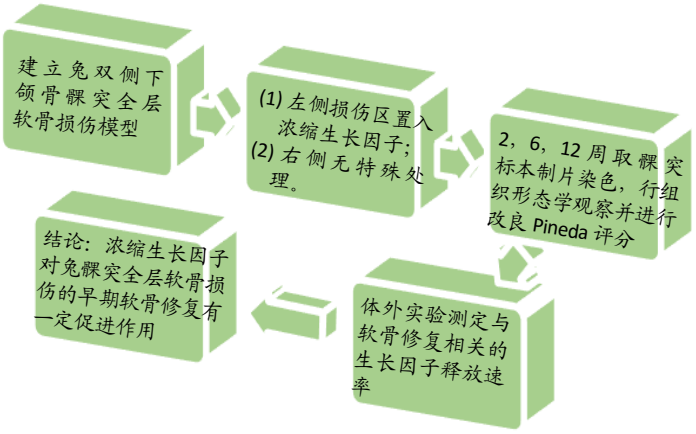

文题释义：

浓缩生长因子：获取静脉血然后通过特定离心方式得到的一种富含多种生长因子及纤维蛋白的自体血液浓缩物即浓缩生长因子，其在促进组织修复再生方面具有积极作用。

髁突全层软骨损伤：用球钻在颞下颌关节髁突软骨表面打孔，造成损伤区全层软骨缺损并穿透软骨下皮质至骨髓腔，骨髓腔内血液溢出充填损伤区。

摘要

背景：浓缩生长因子对组织修复有促进作用，目前尚缺乏其对髁突软骨修复影响的研究。

目的：研究浓缩生长因子对兔颞下颌关节髁突全层软骨损伤修复的影响。

方法：采集兔静脉血制备浓缩生长因子。建立兔双侧髁突穿透软骨下骨皮质的全层软骨损伤模型，实验侧损伤区充填浓缩生长因子，对照侧自然愈合。分别于术后2，6，12周取材并进行组织形态学观察；采用改良Pineda软骨修复评分评价软骨修复程度；测定兔浓缩生长因子中部分生长因子释放速率随时间的变化。实验已通过北京大学医学部动物伦理委员会审核批准，批准号为LA201809。

结果与结论：①术后2周实验侧和对照侧缺损内可见纤维样及软骨样组织充填；实验侧甲苯胺蓝染色较均匀，对照侧细胞间纤维样组织穿插，甲苯胺蓝染色不均匀；术后6，12周实验侧仍可见软骨样组织修复，对照侧多见纤维样组织增生覆盖，甲苯胺蓝染色不着色；②改良Pineda软骨修复评分：术后6周及12周实验侧修复的软骨样组织形态评分优于对照侧；实验侧12周较2周修复软骨样组织形态差异不明显($P > 0.05$)，而对照侧12周较2周修复组织软骨成分减少，软骨修复评分增高，差异有显著性意义($P < 0.05$)；③ELISA实验结果表明兔浓缩生长因子中胰岛素样生长因子1、转化生长因子β1、碱性成纤维细胞生长因子、血管内皮细胞生长因子可持续释放14 d以上，平均释放速率随时间递减；④以上结果表明，浓缩生长因子对兔髁突全层软骨损伤的早期软骨修复有一定促进作用。

关键词：浓缩生长因子；颞下颌关节；髁突；软骨；修复；实验；兔

Concentrated growth factors in the repair of a full-thickness condylar cartilage defect in a rabbit

Wu Xun[1], Meng Juanhong[1], Zhang Jianyun[2], Wang Liang[1]

[1]Department of Oral and Maxillofacial Surgery, [2]Department of Oral Pathology, Peking University School and Hospital of Stomatology & National Engineering Laboratory for Digital and Material Technology of Stomatology & Beijing Key Laboratory of Digital Stomatology, Beijing 100081, China

Wu Xun, Master candidate, Physician, Department of Oral and Maxillofacial Surgery, Peking University School and Hospital of Stomatology & National Engineering Laboratory for Digital and Material Technology of Stomatology & Beijing Key Laboratory of Digital Stomatology, Beijing 100081, China

Corresponding author: Meng Juanhong, Chief physician, Associate professor, Department of Oral and Maxillofacial Surgery, Peking University School and Hospital of Stomatology & National Engineering Laboratory for Digital and Material Technology of Stomatology & Beijing Key Laboratory of Digital Stomatology, Beijing 100081, China

北京大学口腔医学院·口腔医院，[1]口腔颌面外科，[2]口腔病理科，口腔数字化医疗技术和材料国家工程实验室，口腔数字医学北京市重点实验室，北京市 100081

第一作者：吴训，男，1992年生，山东省青岛市人，汉族，北京大学口腔医学院在读硕士，医师，主要从事颞下颌关节相关疾病的研究。

通讯作者：孟娟红，主任医师，副教授，北京大学口腔医学院·口腔医院口腔颌面外科，北京市 100081

https://orcid.org/0000-0002-6975-3727（吴训）

引用本文：吴训，孟娟红，张建运，王亮.浓缩生长因子修复兔髁突全层软骨损伤[J].中国组织工程研究，2021，25(8):1166-1171.

Abstract

BACKGROUND: Concentrated growth factors can promote the repair of tissue injuries. Its effect on the repair of condylar cartilage injuries is rarely documented.

OBJECTIVE: To investigate the effect of concentrated growth factors on the repair of full-thickness condylar cartilage defects in rabbits.

METHODS: Concentrated growth factors were prepared by collecting the venous blood of rabbits. A full-thickness cartilage defect penetrating the subchondral cortex was created at both sides of condyle in rabbits. The experimental side was filled with concentrated growth factors, and the control side healed naturally. The histomorphology was examined at 2, 6 and 12 weeks postoperatively. The degree of cartilage repair was evaluated by the modified Pineda cartilage repair scale. The release rate of concentrated growth factors was measured at different observational times. The study protocol was approved by the Experimental Animal Ethics Committee of Peking University Health Science Center (approval No. LA201809).

RESULTS AND CONCLUSION: Fillings of fibrous and cartilage-like tissue in the defect were observed on both of the experimental and the control sides at 2 weeks postoperatively. Toluidine blue was stained homogeneously in the experimental side. Intercellular fibrous tissues with interpenetrating and heterogeneous toluidine blue staining appeared in the control side. At 6 and 12 weeks postoperatively, the repaired cartilage was identified in the experimental side. On the contrary, fibroid tissue hyperplasia was found in the control side, where toluidine blue staining showed no heterochromatin. Based on the modified Pineda cartilage repair score, the mean value of the total score in the experimental side was better than that in the control side at 6 and 12 weeks postoperatively. The difference in the mean value of the total score ($P < 0.05$) was significant between 2 and 12 weeks in the control side, but there was no significant difference in the experimental side ($P > 0.05$). ELISA tests showed that insulin-like growth factor 1, transforming growth factor β1, basic fibroblast growth factor, and vascular endothelial growth factor could be released continuously for more than 14 days. The release rates of these cytokines were decreased with time. These results indicate that concentrated growth factors can improve the early repair of full-thickness condylar cartilage defects in rabbits to some extent.

Key words: concentrated growth factor; temporomandibular joint; condyle; cartilage; repair; experiment; rabbit

How to cite this article: *WU X, MENG JH, ZHANG JY, WANG L. Concentrated growth factors in the repair of a full-thickness condylar cartilage defect in a rabbit. Zhongguo Zuzhi Gongcheng Yanjiu. 2021;25(8):1166-1171.*

0 引言 Introduction

颞下颌关节骨关节病是以关节软骨损耗与破坏为主要特征，伴有软骨下骨组织改建和滑膜相应病变的一种退行性疾病 [1-2]，临床较常见，发病机制仍不明确 [3]。抑制软骨退变、促进软骨修复是目前骨关节病治疗研究的热点之一。关节软骨损伤是导致骨关节病的重要因素，然而关节软骨损伤后自我修复能力有限 [4]。AUGUSTYNIAK 等 [5] 认为关节软骨修复主要依靠骨髓来源间充质干细胞的软骨分化，其中多种生长因子在调节这一过程中发挥重要作用，主要包括转化生长因子β、胰岛素样生长因子、成纤维细胞生长因子及血管内皮生长因子等。研究报道碱性成纤维细胞生长因子能促进软骨下骨改建、软骨细胞增殖及软骨基质形成 [6]。另有研究表明胰岛素样生长因子 1、碱性成纤维细胞生长因子及转化生长因子 β1 等联合应用可有效促进软骨细胞增殖及基质合成 [7]。

近年来研究发现富含血小板的自体血液浓缩物中含有多种与血小板相关的生长因子，如转化生长因子 β、胰岛素样生长因子 1、碱性成纤维细胞生长因子及血管内皮生长因子等 [8]。1998 年，MARX 等 [9] 将第 1 代自体血小板浓缩物——富血小板血浆应用于口腔医学领域，富血小板血浆通过浓缩血小板中超生理剂量的生长因子促进伤口愈合。2000 年，CHOUKROUN 等 [10] 通过恒速离心方法制备出富血小板纤维蛋白。富血小板纤维蛋白相比富血小板血浆具有操作简单、无需添加外源性抗凝剂而具有更好的生物安全性等优点。2006 年，有学者在此基础上通过差速不间断离心方式制备浓缩生长因子 (concentrated growth factors，CGF)[11]。浓缩生长因子相比富血小板血浆具有更好的纤维结构、更多的生长因子以及 CD34 阳性细胞 [12]。目前浓缩生长因子在口腔种植牙槽位点保存及上颌窦提升等方面应用并取得良好效果 [13-14]。有关浓缩生长因子对颞下颌关节髁突软骨损伤修复影响的研究较少。该研究通过制备穿透软骨下骨皮质的全层软骨损伤动物模型，研究浓缩生长因子对兔髁突全层软骨缺损修复的影响。

1 材料和方法 Materials and methods

1.1 设计 随机对照动物实验。

1.2 时间及地点 实验于 2019 年 5 月至 2020 年 1 月在北京大学口腔医学院中心实验室完成。

1.3 材料

1.3.1 实验动物 雄性日本大白兔 20 只，6 月龄，体质量 2.0−2.5 kg，由北京昌扬西山养殖场提供。实验方案经北京大学医学部动物伦理委员会审核批准，批准号为 LA201809。

1.3.2 实验用主要试剂 DMEM 培养基 (美国 Gibco 公司)；双抗溶液 (1% 青霉素、链霉素，美国 Gibco 公司)；兔胰岛素样生长因子 1、兔转化生长因子 β1、兔碱性成纤维细胞生长因子、兔血管内皮细胞生长因子 ELISA 检测试剂盒 (北京奇松生物科技有限公司)；戊巴比妥钠、10% 乙二胺四乙酸脱钙液、苏木精 − 伊红染液、甲苯胺蓝染液 (北京索莱宝)。

1.3.3 实验用主要设备 Medifuge 离心加速器 (Medifuge MF200，Silfradent srl，意大利)；无添加真空采血管 (山东成医制品有限公司，中国)；轮式切片机 (Leica，日本)；体式显微镜 (Olympus，日本)；酶标分析仪 (Infinite F50，美国)。

1.4 实验方法

1.4.1 实验分组 选取日本大耳白兔 20 只，其中空白对照组 2 只，取双侧髁突，其余手术制备双侧颞下颌关节髁突穿透软骨下骨皮质的全层软骨损伤，左侧为实验侧，右侧为对照侧，并按照手术损伤时间分为 2 周组、6 周组、12 周组，各 6 只。

1.4.2 浓缩生长因子制备 采用 3% 戊巴比妥钠 (1 mL/kg) 兔耳缘静脉注射麻醉，备皮、消毒，解剖颈外静脉，用内壁含硅涂层的一次性无添加真空采血管，每只兔采集 2 管共 18 mL 静脉血，其中 1 管用于制备实验侧浓缩生长因子凝胶，另 1 管为离心配平并作为备用。抽取静脉血后迅速放入 Medifuge 离心加速器中，按照设定好的程序变速离心 (加速 30 s，2 min 2 700 r/min，4 min 2 400 r/min，4 min

2 700 r/min，3 min 3 000 r/min，36 s 减速后停止)。离心结束后，可见离心管内分 3 层：上层液相为乏血小板血浆层，下层为红细胞层，浓缩生长因子由剩余的凝胶状中间层、底部界面和红细胞层的顶部 3 mm 组成。

1.4.3 浓缩生长因子中相关生长因子水平测定 于 9 mL EP 管内配制 3 mL DMEM 培养液，加入双抗溶液 (1% 青霉素及链霉素)，4 ℃保存。随机选取 4 只手术组兔制备浓缩生长因子，方法同前。将浓缩生长因子加入已配好的 EP 管培养基中，在 37 ℃、体积分数为 5%CO_2 潮湿环境下体外孵育 21 d。分别于加入后 1，3，7，14，21 d 收集析出的培养液样本，加入等量 3 mL DMEM 培养液继续孵育，待样本全部收集完成后，采用 ELISA 检测试剂盒测定样本中胰岛素样生长因子 1、转化生长因子 β1、碱性成纤维细胞生长因子、血管内皮细胞生长因子水平，采用双抗体一步夹心法酶联免疫吸附实验，3，3′，5，5′− 四甲基联苯胺 (TMB) 底物溶液显色，颜色深浅与生长因子水平呈正相关。用酶标分析仪 (Infinite F50) 在 450 nm 波长下测定吸光度值，计算样品各生长因子水平。

1.4.4 动物模型建立及分组 离心制备浓缩生长因子的同时，全麻下于兔左侧外眦后下方约 5 mm 设计长约 1.5 cm 水平切口，2% 利多卡因行局部浸润，切开皮肤、皮下，分离、显露并切开关节囊，暴露髁突。于髁顶处用球钻制备直径 3 mm、深度约 1.5 mm 的浅凹形缺损，见**图 1A**，见骨髓腔内血液溢出，之后生理盐水冲洗。右侧髁突以同样的手术方法处理作为对照侧。无菌环境下将离心管中待用的浓缩生长因子取出，见**图 1B**，剪成小块后填压至左侧实验侧缺损区域，右侧对照侧不做额外处理，对位缝合关节囊及皮肤。4×10^5 U 青霉素臀部肌肉注射，1 次 /d，连续 3 d。常规饲料喂养，分别于术后 2，6，12 周采用静脉注射过量麻药的方式分批处死动物，取双侧髁突标本，体积分数为 4% 甲醛溶液固定。

1.4.5 组织形态学检查 取髁突标本用体积分数为 4% 甲醛溶液固定 48 h，以 10% 乙二胺四乙酸脱钙 2 个月，常规石蜡包埋、切片，分别采用常规苏木精 − 伊红染色以及甲苯胺蓝染色，树脂封固。显微镜下观察损伤区组织形态学改变情况并分析评价，用配备有数码相机的光学显微镜拍照记录。由作者及一名病理科医生进行改良 Pineda 软骨修复评分 [15]，见**表 1**，讨论评判标准一致后，分别对各组实验侧及对照侧损伤区软骨修复情况进行评价，将结果汇总。

1.5 主要观察指标 苏木精 − 伊红染色及甲苯胺蓝染色后行修复组织形态学观察，评价损伤后修复组织的细胞形态及软骨基质染色情况，并进行改良 Pineda 软骨修复评分。

1.6 统计学分析 采用单因素方差分析比较术后各时间点对照侧及实验侧的改良 Pineda 软骨修复评分之间的差异，并用 LSD 法行两两比较。采用单因素方差分析比较各生长因子在观测时间点间平均释放速率的差异，并用 LSD 法行两两比较。所有数据均采用 IBM SPSS 21.0 软件 (美国) 进行统计分析，$P < 0.05$ 为差异有显著性意义。

表 1 | 改良 Pineda 软骨修复评分
Table 1 | Modified Pineda cartilage repair scale

评价指标		得分
细胞形态学表现	透明软骨	0
	大部分为透明软骨	1
	大部分为纤维软骨	2
	大部分为非软骨	3
	仅为非软骨	4
基质染色情况	正常	0
	轻度减退	1
	明显减退	2
	无染色	3
表面规则度	光滑 (规则表面 >3/4)	0
	中等 (1/2< 规则表面 <3/4)	1
	不规则 (1/4< 规则表面 <1/2)	2
	严重不规则 (规则表面 <1/4)	3
修复软骨厚度	>2/3	0
	1/3−2/3	1
	<1/3	2
与邻近软骨融合情况	两侧边缘融合	0
	一侧边缘融合	1
	两侧均未融合	2
总分		14

组织工程实验动物造模过程的相关问题	
造模目的：	研究浓缩生长因子对兔下颌骨髁突全层软骨损伤后修复的影响
选择动物的基本资料：	日本大耳白兔，雄性，6 月龄，2.5 kg 左右
模型与所研究疾病的关系：	兔双侧下颌骨髁突全层软骨损伤模型，与全层软骨损伤病理表现相一致
造模技术描述：	全麻下于兔双侧外眦后下方约 5 mm 设计长约 1.5 cm 水平切口，2% 利多卡因行局部浸润，切开皮肤、皮下，分离、显露并切开关节囊，暴露髁突，于髁顶处用球钻制备直径 3 mm、深度约 1.5 mm 的浅凹形缺损
动物数量及分组方法：	选取日本大耳白兔 20 只，其中空白对照组 2 只，取双侧髁突，其余手术制备双侧下颌骨髁突全层软骨损伤模型，左侧为实验侧置入浓缩生长因子，右侧为对照侧不做额外处理，并按照手术损伤时间分为 2，6，12 周组，各 6 只
造模成功评价指标：	软骨损伤大体观、组织切片改良 Pineda 软骨修复评分
造模后取材及观察指标：	采用苏木精 − 伊红染色及甲苯胺蓝染色行修复组织形态学观察，评价细胞形态及软骨基质染色情况，并采用改良 Pineda 软骨修复评分
伦理委员会批准及批号：	该实验经过北京大学医学部动物伦理委员会审核批准 (LA201809)

2 结果 Results

2.1 实验动物数量分析 选取日本大耳白兔 20 只，均进入结果分析，中途无脱落。

2.2 组织形态学观察结果 各组实验侧及对照侧的苏木精 − 伊红染色以及甲苯胺蓝染色结果见**图 2** 所示。

空白对照组：可见兔颞下颌关节髁突软骨组织分为表层、增殖层、肥大层及钙化软骨层，各层组织清晰连续，见图 2A，B。

术后 2 周组：实验侧损伤区见纤维样及软骨样组织充填 (5/6)，部分切片修复组织与周围软骨表面基本平齐 (3/6)，部分切片修复组织中心凹陷低于周围软骨表面 (2/6)。修复组

织内细胞形态较小，周围软骨基质丰富，甲苯胺蓝染色异染 (5/6)。修复组织内可见致密纤维样组织团块，周围软骨样细胞包绕，内含丰富的小圆形细胞，见图 2C，甲苯胺蓝染色较均匀 (4/6)，见图 2D。1 只实验侧见损伤区凹陷，表面仅纤维样组织覆盖，甲苯胺蓝染色不着色 (1/6)。对照侧损伤区内见纤维样及软骨样组织充填 (6/6)，部分切片修复组织与周围软骨表明基本平齐 (4/6)，部分切片修复组织高于周围软骨表面 (2/6)，修复组织浅层细胞形态较小，深层多见肥大样细胞，并可见细胞间纤维样组织交织穿插，似纤维样分隔及裂隙 (5/6)，见图 2E。修复组织软骨基质丰富，但甲苯胺蓝染色不均匀，纤维样分隔组织处甲苯胺蓝染色减弱，见图 2F。

术后 6 周组：实验侧损伤区部分见软骨样修复组织与周围软骨表面平齐，表层、增殖层与周围软骨组织连续，见图 2G，甲苯胺蓝染色异染 (5/6)，见图 2H；1 例切片见修复组织低于周围组织表面，纤维样组织覆盖，甲苯胺蓝染色不着色 (1/6)，骨皮质连续性未恢复 (6/6)。对照侧损伤区部分切片修复组织低于周围组织表面，纤维样组织覆盖，见图 2I，甲苯胺蓝染色不着色 (3/6)，见图 2J，部分切片软骨样修复组织与周围组织表面基本平齐，表层及增殖层与周围软骨组织连续，甲苯胺蓝染色减弱 (3/6)，骨皮质连续性未恢复 (6/6)。

术后 12 周组：实验侧损伤区部分切片修复组织与周围软骨表面平齐，修复组织见软骨分层，见图 2K，甲苯胺蓝染色减弱 (4/6)，其中个别见软骨内成骨 (2/6)，见图 2L；个别切片损伤区低于周围软骨表面，纤维组织覆盖，甲苯胺蓝染色不着色 (2/6)。对照侧部分切片损伤区低于周围软骨表面，纤维样组织覆盖，边缘骨组织增生硬化，见图 2M，甲苯胺蓝染色不着色 (3/6)，见图 2N；部分切片修复组织与周围软骨表面平齐，修复组织见软骨分层，甲苯胺蓝染色减弱 (3/6)。

2.3　改良 Pineda 软骨修复评分　2，6，12 周组实验侧与对照侧改良 Pineda 软骨修复评分结果见**表 2**。2 周组实验侧与对照侧总分均值差别不大，6 周及 12 周实验侧总分均值均小于对照侧，但方差分析结果显示 2，6，12 周实验侧与对照侧总分差异无显著性意义 (P > 0.05)。12 周对照侧总分高于 2 周，差异有显著性意义 (P < 0.05)。其余各组间比较差异均无显著性意义 (P > 0.05)。

表 2 ｜ 各时间点兔髁突全层软骨损伤实验侧与对照侧软骨修复评分的比较　($\bar{x}\pm s$，n=6)

Table 2 ｜ The comparison of cartilage repair scores between the experimental and control sides at different observational times

时间	实验侧	对照侧
2 周	5.67±4.27	5.17±1.60
6 周	5.50±3.78	9.50±4.64
12 周	7.17±4.62	10.17±4.22[a]

表注：与 2 周对照侧比较，[a]P < 0.05

2.4　兔浓缩生长因子中各生长因子释放速率　在 37 ℃、体积分数 5%CO_2 体外环境下浓缩生长因子中胰岛素样生长因子 1、转化生长因子 β1、碱性成纤维细胞生长因子、血管内皮细胞生长因子释放速率见**图 3**。结果显示各生长因子可持续释放 14 d 以上，在各观测时间点间的平均释放速率均随时间延长而递减。各生长因子在第 1，3，7 天间平均释放速率差异有显著性意义 (P < 0.05)，第 7，14，21 天间平均释放速率差异无显著性意义 (P > 0.05)。

3 讨论 Discussion

关节软骨损伤可根据是否穿透软骨下骨皮质达骨髓腔分为单纯软骨损伤和全层软骨损伤 [16]。有研究报道单纯软骨损伤自然愈合过程中软骨修复能力有限 [17]，而穿透骨皮质达骨髓腔的全层软骨损伤在一定的范围和深度内可出现软骨修复。SHAPIRO 等 [18] 通过兔膝关节穿透骨皮质达骨髓腔的全层软骨损伤观察发现，在损伤后最初的几天内，缺陷处形成覆盖整个表面的胶原纤维桥并连接缺损边缘，为后续间充质细胞迁移提供条件，10 d 后可见损伤区周围软骨细胞外基质合成，4–8 周后可见损伤区软骨组织修复。通过 ^{3}H– 胸腺嘧啶核苷和 ^{3}H– 胞嘧啶核苷标记间充质细胞后的放射自显影显示，修复完全由骨髓间充质细胞的增殖和软骨分化介导。LEE 等 [19] 认为体内关节软骨自然修复的基础是干细胞归巢，即来自滑膜、骨髓腔或脂肪组织的间充质细胞等内源性干细胞定向迁移至损伤区域参与软骨修复，并认为生长因子在这一过程中发挥重要作用。颞下颌关节髁突软骨与膝关节软骨虽然在软骨损伤修复方面存在一定共性，但在组织学上仍有明显差异。GIRDLER[20] 认为颞下颌关节髁突软骨相比膝关节软骨具有更强的软骨修复能力，这与髁突软骨内的软骨前体细胞有关。颞下颌关节软骨组织病理学分为表层、增殖层、肥大层及钙化软骨层 4 层，其中增殖层细胞中包含着具有软骨细胞分化潜能的软骨前体细胞 [21]。谷致远等 [22] 认为增殖深层细胞可能是前软骨干细胞，有较明显的增殖活性。综上，在颞下颌关节髁突穿透骨皮质的全层软骨损伤的自然修复中，损伤区软骨修复除了与血凝块和机化后形成的纤维支架以及多种内源性生长因子诱导下骨髓腔来源间充质干细胞向损伤区迁移、分化、增殖密切相关外，周围软骨增殖层细胞可能参与了修复过程。该研究中，术后 2 周组在对照侧观察到软骨样组织充填损伤区，这与 SHAPIRO 等膝关节软骨全层损伤在术后 4–8 周见损伤区软骨修复的结果不一致，可能是因为髁突软骨的修复能力强于膝关节透明软骨，另外实验中采用的浅凹形缺损更有利于修复组织与损伤边缘的充分接触。

近年来先后有少量研究报道显示浓缩生长因子对软骨再生修复有积极作用，包括浓缩生长因子可通过释放胰岛素样生长因子 1 经 IGF-1R/PI3K/AKT 信号通路促进软骨基质合成 [23]，浓缩生长因子可以提高离体软骨组织的存活率 [24]。WANG 等 [25] 在山羊颞下颌关节髁突未穿透软骨下骨皮质的单纯软骨损伤模型中置入浓缩生长因子膜观察 4 周，发现髁突表面间有纤维软骨样组织修复。CHENG 等 [26] 通过兔髁突软骨损伤修复实验认为富血小板纤维蛋白持续释放多种生长因子可以促进周围组织的间充质干细胞向损伤区域迁移，进而促进并维持损伤区软骨修复。相比富血小板纤维蛋白而言，

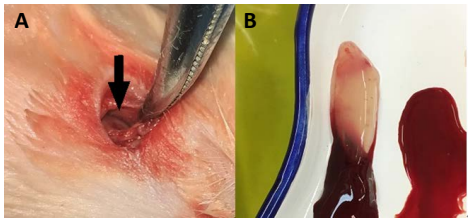

图注：图中 A 为手术制备兔双侧颞下颌关节髁突损伤区，以“↓”标记；B 为制备的浓缩生长因子

图 1 | 髁突全层软骨损伤模型及制备的浓缩生长因子

Figure 1 | Creation of a full-thickness cartilage defect model in the rabbit condyle and preparation of concentrated growth factors

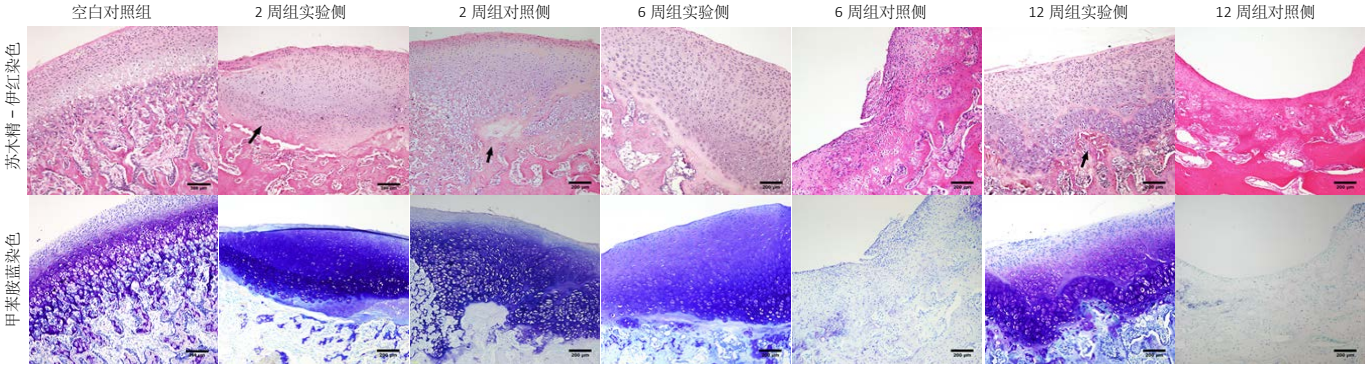

图注：2 周组实验侧软骨样修复组织内见致密纤维团块，含丰富小圆形细胞（“↑”标记）；2 周组对照侧软骨样修复组织内见疏松纤维团块（“↑”标记），细胞间见纤维样组织穿插；12 周组实验侧见软骨内成骨（“↑”标记）

图 2 | 各组实验侧、对照侧苏木精－伊红染色以及甲苯胺蓝染色结果 (×100)

Figure 2 | Hematoxylin-eosin staining and toluidine blue staining of the experimental and control sides in different groups (×100)

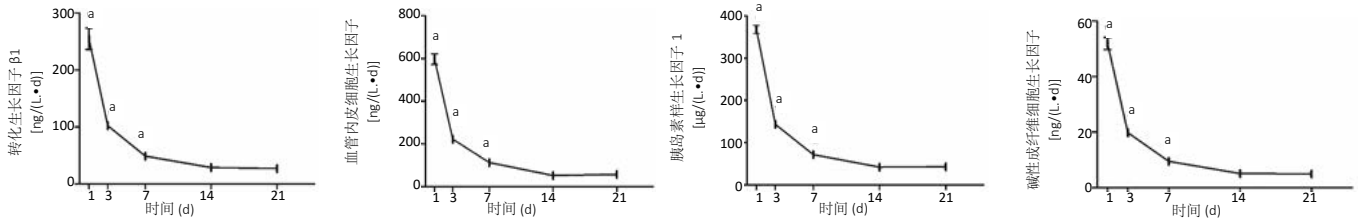

图注：各生长因子平均释放速率在第 1，3，7 天差异有显著性意义 ($^aP < 0.05$)

图 3 | 兔浓缩生长因子中各生长因子平均释放速率

Figure 3 | The average release rates of transforming growth factor β1, vascular endothelial growth factor, insulin-like growth factor 1, and basic fibroblast growth factor in rabbits

浓缩生长因子降解速度较慢，纤维蛋白含量更高，支架结构更致密[27]，因此推测浓缩生长因子具有富血小板纤维蛋白相似甚至更好的促软骨修复能力。YU 等[28]通过体外实验研究证明人体的浓缩生长因子可持续释放多种生长因子长达 28 d 以上。考虑到动物与人静脉血成分存在差异，该研究通过测定兔浓缩生长因子中胰岛素样生长因子 1、转化生长因子 β1、碱性成纤维细胞生长因子、血管内皮细胞生长因子在各观测点间平均释放速率的变化，证实其在 37 ℃、体积分数为 5%CO_2 潮湿体外环境下各生长因子可持续释放 14 d 以上，但平均释放速率随时间递减，前 7 d 内释放速率变化较快，7 d 后释放速率明显减慢。在第 21 天浓缩生长因子仍有剩余团块。尽管与体内环境存在一定差异，仍可以说明兔浓缩生长因子在软骨修复初期具有持续释放多种生长因子的作用。研究报道在相同降解环境中膜状浓缩生长因子的降解速率高于块状浓缩生长因子[29]。该研究采用块状浓缩生长因子充填缺损区域的方法，2 周组实验侧观察到致密纤维样组织内有小的圆形细胞，甲苯胺蓝染色异染，相比对照侧软骨基质分布较均匀，而对照侧中修复的软骨样组织内见疏松纤维团块，细胞间可见纤维样分隔及裂隙，甲苯胺蓝染色减弱，基质分布不均匀，上述结果提示浓缩生长因子在损伤早期可能参与促进软骨样组织修复，且修复组织较自然愈合更为致密，软骨基质分布更均匀，推测可能与浓缩生长因子致密的纤维蛋白支架和多种生长因子促进周围组织来源的间充质干细胞迁移、软骨分化及增殖有关。

研究表明在穿透软骨下骨皮质的关节软骨损伤后形成的修复软骨组织与周围软骨存在差异，且长期观察修复软骨存在退变现象。SHAPIRO 等[18]在膝关节 12–20 周标本中发现之前修复的软骨基质退变，并随时间延长而加重。偏振光显微镜下可见新合成的软骨基质并不能与缺损周围软骨完全融合。韩传火等[30]在家兔髁突全层软骨缺损实验中发现术后第 8 周修复软骨组织开始退变，逐渐为纤维组织所替代。姚向前等[31]同样在家兔深达骨髓腔的全层软骨损伤实验中观察到术后 4–20 周损伤区修复软骨组织逐渐变成致密骨组织。在该研究中，6，12 周多数实验侧仍可见软骨样组织修复，个别见软骨内成骨，而对照侧软骨成分减少，纤维样组织覆盖，损伤区周围骨质增生硬化，提示实验侧修复软骨组织较对照侧更为稳定。造成软骨退变的因素复杂，损伤后软骨下骨的机械性能变化可是损伤区关节软骨退变的因素之一[18]。另外，由于颞下颌关节功能

活动与进食相关，不能完全制动，过度负荷可能是引发关节退行性变的重要因素[32]。

PINEDA 等[33]在兔膝关节软骨损伤修复实验中提出了软骨修复评分，各项得分越高，软骨修复程度越差。MOOJEN 等[34]验证了这一评估方法的有效性。WAKITANI 等[15]在此基础上提出改良 Pineda 软骨修复评分，细化了评分细则，增加了表面规则度的评价。该研究采用改良 Pineda 软骨修复评分，6 周及 12 周实验侧总分均值均小于对照侧，提示实验侧损伤区修复软骨样组织形态较对照侧好；然而单因素方差分析结果显示各组内实验侧与对照侧总分差异无显著性意义 ($P > 0.05$)，分析可能与实验样本量不足，观察时间较短以及动物个体差异等有关。此外，实验侧 2 周与 12 周总分差异无显著性意义 ($P > 0.05$)，而对照侧 2 周与 12 周总分差异有显著性意义 ($P < 0.05$)；实验侧 12 周较 2 周修复的软骨样组织形态差异不明显，而对照侧 12 周较 2 周软骨成分减少，多为纤维组织覆盖，提示实验侧修复软骨样组织形态较对照侧更稳定。

综上所述，该研究初步证实了浓缩生长因子对兔髁突全层软骨损伤后的早期软骨修复有一定促进作用。然而该研究存在样本量较小、观察期较短等缺陷。今后的研究还应在扩大样本量、延长观察时间，并结合软骨代谢相关研究的基础上更进一步评估浓缩生长因子对软骨修复的影响。

致谢：感谢武登诚老师、时瑞瑞老师、李红光、韩玮华、宁琦在实验实施过程中给予的帮助。

作者贡献：第一作者负责实验设计、具体实施、实验数据分析、论文撰写；第二作者（通讯作者）负责实验设计、实验数据分析、论文撰写；第三作者承担部分实验数据分析；第四作者承担部分实验具体实施。

经费支持：该文章没有接受任何经费支持。

利益冲突：文章的全部作者声明，在课题研究和文章撰写过程中不存在利益冲突。

机构伦理问题：实验已通过北京大学医学部动物伦理委员会审核批准，批号为 LA201809。实验过程遵循了国际兽医学编辑协会《关于动物伦理与福利的作者指南共识》和本地及国家法规。实验动物在麻醉下进行所有的手术，并尽一切努力最大限度地减少其疼痛、痛苦和死亡。

写作指南：该研究遵守国际医学期刊编辑委员会《学术研究实验与报告和医学期刊编辑与发表的推荐规范》。

文章查重：文章出版前已经过专业反剽窃文献检测系统进行 3 次查重。

文章外审：文章经小同行外审专家双盲外审，同行评议认为文章符合期刊发稿宗旨。

生物统计学声明：该文统计学方法已经北京大学口腔医院生物统计学专家审核。

文章版权：文章出版前杂志已与全体作者授权人签署了版权相关协议。

开放获取声明：这是一篇开放获取文章，根据《知识共享许可协议》“署名－非商业性使用－相同方式共享 4.0”条款，在合理引用的情况下，允许他人以非商业性目的基于原文内容编辑、调整和扩展，同时允许任何用户阅读、下载、拷贝、传递、打印、检索、超级链接该文献，并为之建立索引，用作软件的输入数据或其它任何合法用途。

4 参考文献 References

[1] IBI M. Inflammation and Temporomandibular Joint Derangement. Biol Pharm Bull. 2019;42(4):538-542.
[2] 乔祺惠，周青. 颞下颌关节骨关节病物理及药物治疗研究进展 [J]. 中国实用口腔科杂志，2018,11(9):557-563.
[3] 孟娟红，甘业华，马绪臣. 颞下颌关节骨关节炎发病的分子机制及相关治疗的实验研究 [J]. 北京大学学报（医学版），2013,45(1):5-8.
[4] CARBALLO CB, NAKAGAWA Y, SEKIYA I, et al. Basic Science of Articular Cartilage. Clin Sports Med. 2017;36(3):413-425.
[5] AUGUSTYNIAK E, TRZECIAK T, RICHTER M, et al. The role of growth factors in stem cell-directed chondrogenesis: a real hope for damaged cartilage regeneration. Int Orthop. 2015;39(5):995-1003.
[6] TOH WS, LAI RC, HUI JHP, et al. MSC exosome as a cell-free MSC therapy for cartilage regeneration: Implications for osteoarthritis treatment. Semin Cell Dev Biol. 2017;67:56-64.
[7] 焦岩涛，王大章，韩文利，等. bFGF、IGF-1、TGF-β1 对人髁突软骨细胞增殖的影响 [J]. 中华口腔医学杂志，2000,35(5):346-349.
[8] RAEISSADAT SA, BABAEE M, RAYEGANI SM, et al. An overview of platelet products (PRP, PRGF, PRF, etc.) in the Iranian studies. Future Sci OA. 2017;3(4):FSO231.
[9] MARX RE, CARLSON ER, EICHSTAEDT RM, et al. Platelet-rich plasma: Growth factor enhancement for bone grafts. Oral Surg Oral Med Oral Pathol Oral Radiol Endod. 1998;85(6):638-646.
[10] CHOUKROUN J, DISS A, SIMONPIERI A,et al. Platelet-rich fibrin (PRF): a second-generation platelet concentrate. Part IV: clinical effects on tissue healing. Oral Surg Oral Med Oral Pathol Oral Radiol Endod. 2006;101(3):e56-60.
[11] 李婷，戴骁意，沈洁，等. PRPPRF 和 CGF 的研究进展与比较 [J]. 浙江临床医学，2017,19(12):2355-2357.
[12] RODELLA LF, FAVERO G, BONINSEGNA R, et al. Growth factors, CD34 positive cells, and fibrin network analysis in concentrated growth factors fraction. Microsc Res Tech. 2011;74(8):772-777.
[13] 蔺世晨，段少宇，朱静，等. 浓缩生长因子联合骨代用品在上颌前牙区拔牙位点保存中的临床应用 [J]. 首都医科大学学报，2017,38(3):451-456.
[14] 王娜，曲哲，周宏志，等. CGF 在上颌窦外提升术中的临床应用效果评价 [J]. 口腔医学研究，2018,34(2):186-189.
[15] WAKITANI S, GOTO T, PINEDA SJ, et al. Mesenchymal cell-based repair of large, full-thickness defects of articular cartilage. J Bone Joint Surg Am. 1994;76(4):579-592.
[16] BERIS AE, LYKISSAS MG, PAPAGEORGIOU CD, et al. Advances in articular cartilage repair.Injury. 2005;36 Suppl 4:S14-23.
[17] BUCKWALTER JA. Articular cartilage: injuries and potential for healing. J Orthop Sports Phys Ther. 1998;28(4):192-202.
[18] SHAPIRO F, KOIDE S, GLIMCHER MJ. Cell origin and differentiation in the repair of full-thickness defects of articular cartilage. J Bone Joint Surg Am. 1993;75(4):532-553.
[19] LEE CH, COOK JL, MENDELSON A, et al. Regeneration of the articular surface of the rabbit synovial joint by cell homing: a proof of concept study. Lancet. 2010;376(9739):440-448.
[20] GIRDLER NM. The role of mandibular condylar cartilage in articular cartilage repair. Ann R Coll Surg Engl. 1997;79(1):28-37.
[21] BOSANQUET A, ISHIMARU J, GOSS AN. Effect of experimental disc perforation in sheep temporomandibular joints. Int J Oral Maxillofac Surg. 1991;20(3):177-181.
[22] 谷志远，胡莹，张银凯，等. 兔髁突软骨组织学分层的实验研究 [J]. 上海口腔医学，2005,14(1):33-36.
[23] CHEN X, ZHANG R, ZHANG Q, et al. Microtia patients: Auricular chondrocyte ECM is promoted by CGF through IGF-1 activation of the IGF-1R/PI3K/AKT pathway. J Cell Physiol. 2019;234(12):21817-21824.
[24] TOPKARA A, ÖZKAN A, ÖZCAN RH, et al. Effect of Concentrated Growth Factor on Survival of Diced Cartilage Graft. Aesthet Surg J. 2016;36(10):1176-1187.
[25] WANG F, SUN Y, HE D, et al. Effect of Concentrated Growth Factors on the Repair of the Goat Temporomandibular Joint. J Oral Maxillofac Surg. 2017;75(3):498-507.
[26] CHENG B, TU T, SHI X, et al. A novel construct with biomechanical flexibility for articular cartilage regeneration. Stem Cell Res Ther. 2019;10(1):298.
[27] 李永斌，孙迎春，韦荣智，等. 浓缩生长因子纤维蛋白与富血小板纤维蛋白体外降解的对比 [J]. 中国组织工程研究，2017,21(14):2234-2240.
[28] YU M, WANG X, LIU Y, et al. Cytokine release kinetics of concentrated growth factors in different scaffolds. Clin Oral Investig. 2019;23(4):1663-1671.
[29] 邹新明，黄娜，王远勤，等. 浓缩生长因子在体外模拟体液及模拟唾液中的降解速率 [J]. 中国组织工程研究，2018,22(10):1559-1564.
[30] 韩传火，李金荣，胡传真. 髁状突软骨缺损自身修复能力的实验研究 [J]. 口腔颌面外科杂志，1994,4(2):91-94.
[31] 姚向前，马绪臣，张震康，等. 髁突软骨急性损伤自然修复的实验研究 [J]. 中华口腔医学杂志，1998,33(4):201-203.
[32] WU M, XU T, ZHOU Y, et al. Pressure and inflammatory stimulation induced increase of cadherin-11 is mediated by PI3K/Akt pathway in synovial fibroblasts from temporomandibular joint. Osteoarthritis Cartilage. 2013;21(10):1605-1612.
[33] PINEDA S, POLLACK A, STEVENSON S, et al. A semiquantitative scale for histologic grading of articular cartilage repair. Acta Anat (Basel). 1992;143(4):335-340.
[34] MOOJEN DJ, SARIS DB, AUW YANG KG, et al. The correlation and reproducibility of histological scoring systems in cartilage repair. Tissue Eng. 2002;8(4):627-634.