急性症状性骨质疏松性胸腰椎压缩骨折椎体强化手术后疗效欠佳：与骨水泥、骨密度、邻近骨折的关系

https://doi.org/10.3969/j.issn.2095-4344.3241
投稿日期：2020-08-25
送审日期：2020-08-28
采用日期：2020-10-16
在线日期：2020-12-03
中图分类号：
R459.9；R683.2；R318.08
文章编号：
2095-4344(2021)22-03510-07
文献标识码：A

刘 畅[1]，李大同[2]，刘 元[2]，孔令擘[3]，郭 瑞[4]，杨利学[1]，郝定均[3]，贺宝荣[3]

文章快速阅读：

对象：
急性症状性骨质疏松性胸腰椎骨折患者行椎体强化术后疗效欠佳者。

方法：
(1) 回顾性分析急性症状性骨质疏松性胸腰椎骨折患者的病历资料；
(2) 根据术后疗效满意与否分为疗效欠佳组和疗效满意组；
(3) 经单因素及多因素 Logistic 回归分析探讨患者术后疗效欠佳的危险因素。

分析：
急性症状性骨质疏松性胸腰椎骨折椎体强化术后疗效欠佳的危险因素。

结果：
骨水泥渗漏、邻近节段骨折、软组织损伤、骨水泥分布、骨密度 T 值是急性症状性骨质疏松性胸腰椎骨折椎体强化术后疗效欠佳的危险因素。

文章特点—
△分析影响急性症状性骨质疏松性胸腰椎骨折行椎体强化术后疗效欠佳的多重因素，并进行相关因素的多因素 Logistic 回归分析。

文题释义：
骨质疏松椎体压缩性骨折：由于骨质疏松症患者椎体骨基质中钙盐沉积量减少，导致骨微结构改变、骨强度下降且骨脆性增加，受到外力的轻微作用及损伤极易诱发患者椎体发生压缩性骨折。
椎体强化：是一种治疗骨质疏松椎体压缩性骨折的微创手术，临床上包括经皮椎体成形和经皮球囊扩张后凸成形，前者通过经皮穿刺向椎体内注入骨水泥，后者经穿刺后放置球囊扩张椎体后注入骨水泥，部分恢复椎体高度，加强椎体强度及稳定性，通过骨水泥的固化高热性及毒性来破坏患椎的感觉神经末梢，从而缓解疼痛症状。

摘要
背景：近年来应用椎体强化治疗骨质疏松性椎体骨折具有较好的疗效，但随着病例数的不断增加，临床工作中发现部分患者在接受椎体强化术治疗后仍诉有明显的疼痛。
目的：分析影响急性症状性骨质疏松性胸腰椎骨折行椎体强化术后疗效欠佳的多重因素，并进行相关因素的多因素Logistic回归分析。
方法：纳入2016年7月至2019年5月西安交通大学附属红会医院收治的骨质疏松性胸腰椎骨折患者850例，均为初次接受椎体强化治疗，依据术后1个月内腰背部疼痛目测类比评分判定疗效情况，其中≥4分为疗效欠佳，共61例患者疗效欠佳(疗效欠佳组)；采用随机数字表法从789例疗效满意的患者中选择61例作为疗效满意组。调查两组性别、年龄、体质量指数、术前骨密度T值、手术节段、手术时间、手术路径、骨折压缩程度、注入骨水泥的量、术后骨水泥是否渗漏、骨水泥渗漏类型、术后邻近节段骨折、软组织损伤、术后骨水泥分布等资料，采用单因素及多因素Logistic回归分析探讨患者术后疗效欠佳的危险因素。研究获西安交通大学附属红会医院医学伦理委员会批准(编号：202005005)。
结果与结论：①两组间年龄、性别、手术时间、手术路径、骨折压缩程度、手术节段比较差异无显著性意义($P > 0.05$)，骨水泥渗漏、邻近节段骨折、软组织损伤、骨水泥分布、骨密度T值、骨水泥注入量比较差异均有显著性意义($P < 0.05$)；②二元Logistic回归分析显示，椎体强化后疗效欠佳与骨水泥渗漏、邻近节段骨折、软组织损伤、骨水泥分布、骨密度T值有显著相关性($P < 0.05$)；③ROC分析显示，骨密度T值预测患者行椎体强化术后疗效欠佳的AUC为0.809(β=0.040，95%CI=0.729−0.888，P=0.000)，最佳截断值为−3.05，敏感度和特异度分别为0.721和0.836；④结果说明，骨水泥分布、骨水泥渗漏、邻近节段骨折、软组织损伤、骨密度T值是急性症状性骨质疏松性胸腰椎压缩骨折患者椎体强化后疗效欠佳的危险因素。
关键词：骨；材料；骨水泥；椎体强化；骨质疏松；椎体骨折；术后疼痛；危险因素；组织工程
缩略语：骨质疏松椎体压缩性骨折：osteoporotic vertebral compression fractures，OVCF

Poor efficacy after vertebral augmentation surgery of acute symptomatic thoracolumbar osteoporotic compression fracture: relationship with bone cement, bone mineral density, and adjacent fractures

Liu Chang[1], Li Datong[2], Liu Yuan[2], Kong Lingbo[3], Guo Rui[4], Yang Lixue[1], Hao Dingjun[3], He Baorong[3]
[1]Shaanxi University of Chinese Medicine, Xianyang 712046, Shaanxi Province, China; [2]Medical School of Yan'an University, Yan'an 716000, Shaanxi Province,

[1] 陕西中医药大学，陕西省咸阳市 712046；[2] 延安大学医学院，陕西省延安市 716000；[3] 西安交通大学附属红会医院，陕西省西安市 710054；[4] 十堰市中西医结合医院，湖北省十堰市 442000
第一作者：刘畅，男，1995 年生，陕西省咸阳市人，汉族，陕西中医药大学在读硕士，主要从事脊柱外科方面的研究。
通讯作者：贺宝荣，主任医师，硕士生导师，西安交通大学附属红会医院，陕西省西安市 710054
https://orcid.org/0000-0002-4700-4346 (刘畅)
基金资助：陕西省科技厅科技成果转移与推广计划－获奖成果转化项目 (2018HJCG-08)，项目负责人：贺宝荣，项目名称：脊柱损伤修复关键技术的推广应用
引用本文：刘畅，李大同，刘元，孔令擘，郭瑞，杨利学，郝定均，贺宝荣 . 急性症状性骨质疏松性胸腰椎压缩骨折椎体强化手术后疗效欠佳：与骨水泥、骨密度、邻近骨折的关系 [J]. 中国组织工程研究，2021，25(22):3510-3516.

China; [3]Honghui Hospital, Xi'an Jiaotong University, Xi'an 710054, Shaanxi Province, China; [4]Shiyan Hospital of Integrated Traditional and Western Medicine, Shiyan 442000, Hubei Province, China
Liu Chang, Master candidate, Shaanxi University of Chinese Medicine, Xianyang 712046, Shaanxi Province, China
Corresponding author: He Baorong, Chief physician, Master's supervisor, Honghui Hospital, Xi'an Jiaotong University, Xi'an 710054, Shaanxi Province, China

Abstract

BACKGROUND: In recent years, vertebral augmentation surgery has a good effect on osteoporotic vertebral fracture, but with the increasing number of cases, we have found that some patients still complain of obvious pain after receiving vertebral augmentation surgery.

OBJECTIVE: To analyze the multiple factors that affect the poor efficacy after vertebral augmentation surgery of acute symptomatic thoracolumbar osteoporotic compression fracture, and to conduct a multivariate logistic regression analysis of related factors.

METHODS: The data of 850 patients who were treated with primary vertebral augmentation in the treatment of vertebral compression fractures in Honghui Hospital, Xi'an Jiaotong University from July 2016 to May 2019 were retrospectively analyzed. According to the visual analogue scale score of low back pain within one month after operation, the curative effect was judged by the score, in which ≥ 4 points were regarded as poor curative effect. A total of 61 patients had poor curative effect (poor curative effect group). The random number table method was used to select 61 patients from 789 patients with satisfactory curative effect as the satisfactory group. The gender, age, body mass index, preoperative bone mineral density T value, operative segment, operation time, surgical path, degree of fracture compression, bone cement injection volume, postoperative bone cement leakage, type of bone cement leakage, postoperative adjacent segment fracture, soft tissue injury, and postoperative bone cement distribution were investigated in both groups. Univariate and multivariate logistic regression analysis was used to explore the risk factors of poor efficacy. This study was approved by the Ethics Committee of Honghui Hospital, Xi'an Jiaotong University (approval No. 202005005).

RESULTS AND CONCLUSION: (1) There was no significant difference between the two groups of patients in terms of age, gender, operation time, surgical path, the degree of compression fracture, and injured vertebral segment ($P > 0.05$). There were statistically significant differences in bone cement leakage, adjacent segment fractures, soft tissue injury, bone cement distribution, bone mineral density T value, and bone cement injection volume ($P < 0.05$). (2) Binary Logistic regression analysis showed that the poor efficacy of vertebral body enhancement after surgery was significantly correlated with bone cement leakage, adjacent segment fractures, soft tissue injury, bone cement distribution, and bone mineral density T value ($P < 0.05$). (3) The results of ROC analysis showed that bone mineral density T predicted that the AUC of the poor efficacy after vertebral augmentation was 0.809 (β=0.040, 95%CI=0.729−0.888, P=0.000); the best cut-off value was −3.05; the sensitivity and specificity were 0.721 and 0.836, respectively. (4) These results indicate that bone cement distribution, bone cement leakage, adjacent segment fracture, soft tissue injury, and bone mineral density T value are the risk factors for the poor efficacy after vertebral augmentation in patients with acute symptomatic osteoporotic thoracolumbar vertebral compression fracture.

Key words: bone; materials; bone cement; vertebral augmentation; osteoporosis; vertebral fracture; postoperative pain; risk factors; tissue engineering

Funding: *Promotion and Application of Key Technologies of Spinal Cord Injury in Shaanxi Provincial Science and Technology Department, No. 2018HJCG-08 (to HBR)*
How to cite this article: *LIU C, LI DT, LIU Y, KONG LB, GUO R, YANG LX, HAO DJ, HE BR. Poor efficacy after vertebral augmentation surgery of acute symptomatic thoracolumbar osteoporotic compression fracture: relationship with bone cement, bone mineral density, and adjacent fractures. Zhongguo Zuzhi Gongcheng Yanjiu. 2021;25(22):3510-3516.*

0 引言 Introduction

随着中国人口老龄化程度的不断凸显，骨质疏松性椎体压缩性骨折 (osteoporotic vertebral compression fractures，OVCF) 呈增多趋势，是脊柱外科高发的疾病之一，患者的主要临床表现为腰背部疼痛、脊柱畸形或呼吸功能障碍，伴有活动受限，严重影响其生活质量 [1]。最新的流行病学调查显示，国内 50 岁以上人群骨质疏松症的患病率为 19.2%，且 65 岁以上人群更是高达 32%，发病人数超过 8 000 万，骨质疏松症患者中有 9%−10% 发生 OVCF[2]，因此 OVCF 是一种严重影响患者身心健康和消耗社会医疗资源的慢性疾病。椎体强化 (包括经皮椎体成形和经皮球囊扩张后凸成形) 是目前被广泛应用于治疗 OVCF 的理想手术方法，由于其微创、见效快、安全可靠、疗效显著等优势现已在临床上得到广泛开展。2019 年中国医师协会骨科学分会脊柱创伤专业委员会制订的急性症状性 OVCF 椎体强化临床指南指出，对于急性症状性 OVCF，行经皮椎体成形 (1 级推荐) 的疗效显著大于保守治疗 [3]。然而临床随访发现，部分患者行椎体强化术后腰背部有残余疼痛症状 (即症状缓解欠佳)，不仅对手术疗效产生影响，同时影响其生存质量 [4-6]，因此探讨椎体强化术后疗效欠佳的原因，预防术后症状缓解不佳对 OVCF 患者具有重要意义。该文回顾性分析西安交通大学附属红会医院脊柱外科 2016 年 7 月至 2019 年 5 月收治的 850 例接受椎体强化术治疗的 OVCF 患者的病历资料，探讨术后疗效不佳的危险因素，并针对相关因素进行多因素 Logistic 回归分析，供临床工作参考。

1 对象和方法 Subjects and methods

1.1 设计 回顾性分组对比多因素分析。

1.2 时间及地点 试验于 2016 年 7 月至 2019 年 5 月在西安交通大学附属红会医院脊柱外科完成。

1.3 对象 纳入 2016 年 7 月至 2019 年 5 月西安交通大学附属红会医院脊柱外科收治的 OVCF 患者 850 例，均为初次接受椎体强化治疗。其中男 317 例，女 533 例；年龄 58−81 岁，平均 (68.85±5.44) 岁；共 962 例椎体注射骨水泥，其中胸椎 412 例，腰椎 550 例。研究获西安交通大学附属红会医院医学伦理委员会批准 (编号：202005005)，纳入患者均签署知情同意书。

急性症状性胸腰椎骨质疏松性骨折的诊断标准 [3]：①临床可见椎体棘突及相应节段存在明显的叩击痛和 (或) 压痛；②指受伤后 6 周内的压缩性骨折；③ MRI 见新鲜椎体骨折征象，即 T1W1 像上表现为低信号，T2W1 像上显示为高信号，压脂像呈明显的高信号；④双能 X 射线法检测骨密度 T 值≤ −2.5 SD，伴 1 处以上的脆性骨折，或者定量 CT 法 (QCT) 骨密度≤ 80 mg/cm^3。

纳入标准：①符合急性症状性胸腰椎骨质疏松性骨折的诊断标准；②骨折到手术的时间间隔≤ 6 周；③ AO 骨折分型为 A1 型并且无附件骨折；④随访研究时间超过 6 个月。

排除标准：①骨代谢性疾病、继发性骨质疏松、肿瘤导致的病理性椎体骨折，或先天性脊柱畸形；②因交通事故、坠楼、重物击伤等明显外伤事件所致的骨折；③合并关节突紊乱或第三腰椎横突综合征；④既往接受过椎体强化术及其

他脊柱手术；⑤不能耐受手术且不能配合随访者；⑥合并严重的症状性腰椎退变性疾病，如脊柱后凸畸形、腰椎滑脱症、腰椎管狭窄症等；⑦合并糖尿病、甲状腺功能减退等慢性疾病；⑧在随访期间服用非类固醇消炎药物以及出现新发骨折或其他原因导致的腰背部疼痛。

1.4 材料 试验中应用的骨水泥材料学特征见**表 1**。

表 1 | 试验中使用的骨水泥材料学特征
Table 1 | Material characteristics of bone cement used in the trial

项目	骨水泥
名称	骨水泥 REF66056901
生产厂家	贺利氏医疗有限公司 Heraeus Medical GmbH
批准文号	国械注进 20163651269
成分及组成	聚甲基丙烯酸甲酯
生物相容性	好
适应证	骨质疏松性椎体压缩性骨折
不良反应	无

1.5 方法

1.5.1 经皮椎体强化治疗 考虑到减少误差，试验所涉及的所有手术均由西安交通大学附属红会医院同一位资历较高医师完成。患者采用俯卧位于脊柱外科手术床，使用体位垫垫高胸部及髂部，使其腹部悬空，对骨折行体位复位。连接心电监护，用 2% 利多卡因局部浸润麻醉至骨膜后，选择经皮椎体成形成套手术系统，利用 C 型臂 X 射线机透视定位，使患椎上下终板呈一线影，双侧椎弓根影与棘突等距，体表标记穿刺点。对于腰椎骨折患者选取位于横突中线与关节突移行部交点处穿刺点行单侧穿刺 [7]。对于双侧进针点采用常规经椎弓根外上侧缘 (左右两侧的方向分别为 10 点钟及 2 点钟方向) 穿刺入路。选取适当的角度经皮穿刺，沿椎弓根至患椎，进针至椎体后缘，调整 C 型臂，使正位像针尖达中线位置，侧位像针尖处于椎体前 1/3。调制骨水泥，等待骨水泥进入拉丝期，将骨水泥少量多次注入患椎，每个椎体注入适量体积的骨水泥并做好记录。骨水泥分布及弥散满意后，待骨水泥快成团凝固，旋转导管，拔出工作通道，消毒，加盖无菌敷料，术毕。

1.5.2 术后处理 术后要求患者平卧 8 h，观察患者是否出现不适表现，无明显不适可缓慢佩戴胸腰支具下地活动，患者出院前均行 X 射线片检查。嘱患者院外继续接受正规抗骨质疏松治疗 (阿仑膦酸钠、依降钙素注射剂、钙剂、维生素 D 等抗骨质疏松药物)，定期门诊复查。术后 1，3，6，12 个月随访，平均随访 6 个月，随访时行胸腰椎 X 射线片和 MRI 检查。

1.5.3 试验分组 依据术后 1 个月内腰背部疼痛目测类比评分判定疗效情况，其中≥ 4 分为疗效欠佳，共 61 例患者疗效欠佳 (疗效欠佳组)；采用随机数字表法从 789 例疗效满意的患者中选择 61 例作为疗效满意组。

1.6 主要观察指标 观察术后随访时腰背部目测类比评分并记录。纳入术后早期 (术后即刻及术后 1 个月内) 存在腰背部残余疼痛的患者进行分析，因为不同的随访时间可能会对术后疗效缓解不佳相关的风险因素造成差异。查阅相关文献并结合西安交通大学附属红会医院具体情况，统计两组患者相关病历资料，包括：①患者性别，年龄，体质量指数；②术前采用双能 X 射线吸收测定法测量患者腰椎及股骨颈骨密度记录 T 值，行 X 射线片、CT 及 MRI 检查；③记录手术节段：单节段，≥ 2 节段；④手术时间：≤ 30 min，>30 min；⑤手术路径：单侧，双侧；⑥骨折压缩程度：压缩高度 1/4，压缩高度 1/2；⑦注入骨水泥体积的量；⑧术后骨水泥是否渗漏；⑨骨水泥渗漏类型 (椎旁型，其他型：椎管渗漏，椎间盘渗漏，血管渗漏等)；⑩术后邻近节段是否骨折；⑪ 软组织是否损伤；⑫ 术后骨水泥分布状态满意与否。针对上述资料先行组间单因素分析，差异有显著性意义者再纳入多因素 Logistic 回归分析。

腰背部目测类比评分：术前及术后即刻、1 个月、3 个月、6 个月、12 个月，采用目测类比评分评估腰背部疼痛的严重程度。0 分表示无痛，10 分代表剧痛，患者根据自我疼痛情况在 11 个数字中挑选一个数字代表疼痛程度。

骨水泥分布情况：术后行腰椎正、侧位 X 射线片，骨水泥分布满意状态为骨水泥弥散越过椎体中线及在骨折线内弥散均匀。

软组织损伤：患者胸腰背肌筋膜处 T2 压脂矢状位 MRI 呈现高信号区。

1.7 统计学分析 所有数据采用 SPSS 23.0 统计软件处理，计量资料以 $\bar{x}\pm s$ 表示，比较采用独立样本 t 检验；计数资料以频数表示，比较采用 χ^2 检验；多因素分析采用二元 Logistic 回归分析；各项因素预测术后疗效欠佳的价值采用接受者操作特性曲线 (ROC) 分析，应用价值以曲线下面积 (AUC) 表示，当 $P < 0.05$ 表示差异有显著性意义。

2 结果 Results

2.1 参与者数量分析 850 例患者术后疗效欠佳者 61 例，发病率为 7.17%。按照术后早期腰背部有残余疼痛症状 (目测类比评分≥ 4 分)，即腰背部疼痛疗效缓解情况可分为 2 组，其中疗效欠佳组 61 例，由于两组病例数差距较大，在疗效满意的 789 例患者中采用随机数字表法选择了 61 例作为疗效满意组与疗效欠佳的患者进行比较。

2.2 试验流程 见**图 1**。

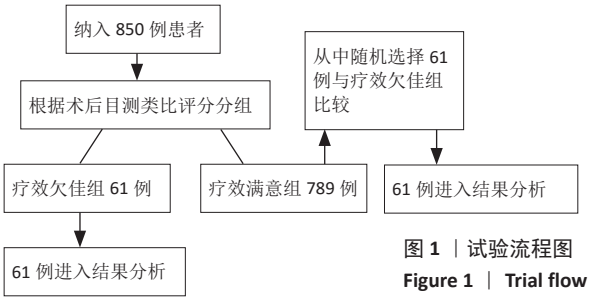

图 1 | 试验流程图
Figure 1 | Trial flow chart

2.3 两组基线资料比较 两组患者一般资料比较差异均无显著性意义 ($P > 0.05$)，见**表 2**，具有可比性。

表 2 | 两组基线资料比较 (*n*=61)

Table 2 | Comparison of baseline data between two groups

组别	年龄 ($\bar{x}\pm s$，岁)	性别 (*n*/%)		体质量指数 ($\bar{x}\pm s$，kg/m^2)
		男	女	
疗效欠佳组	69.04±5.47	23/37.7	38/62.3	22.12±2.35
疗效满意组	68.77±5.44	27/44.2	34/55.8	21.83±2.94
P 值	> 0.05	> 0.05	> 0.05	> 0.05

2.4 两组不同时间目测类比评分的比较 两组术前及术后6，12个月的目测类比评分比较差异均无显著性意义 ($P > 0.05$)，术后即刻、1个月、3个月的目测类比评分比较差异有显著性意义 ($P < 0.05$)，见**表 3**。

表 3 | 两组手术前后目测类比评分的比较 ($\bar{x}\pm s$，*n*=61，分)

Table 3 | Comparison of visual analogue scale score before and after operation between the two groups

组别	术前	术后即刻	术后 1个月	术后 3个月	术后 6个月	术后 12个月
疗效欠佳组	6.5±0.5	5.2±0.4[a]	4.9±0.6[a]	2.9±0.3[a]	2.1±0.5[a]	1.5±0.3[a]
疗效满意组	6.4±0.4	3.4±0.5[a]	2.9±0.4[a]	2.5±0.3[a]	2.0±0.3[a]	1.6±0.3[a]
t 值	1.220	21.956	21.662	7.364	1.339	−1.841
P 值	0.225	< 0.001	< 0.001	< 0.001	0.183	0.068

表注：与术前比较，[a]$P < 0.05$

2.5 椎体强化术后疗效欠佳的单因素分析 两组手术时间、手术路径、骨折压缩程度、伤椎节段方面比较差异无显著性意义 ($P > 0.05$)，提示这些因素与术后症状缓解欠佳无相关性；骨水泥渗漏情况、骨水泥分布、邻近节段骨折、骨密度T值、软组织损伤、骨水泥注入量方面比较差异有显著性意义 ($P < 0.05$)，提示上述因素为术后疗效欠佳的危险因素，见**表 4**。

2.6 椎体强化术后疗效欠佳的多因素分析 将单因素分析有统计学意义的指标赋值，骨水泥渗漏 (有为1，无为0)；邻近阶段骨折 (有为1，无为0)；骨水泥分布 (满意为1，欠佳为2)；软组织损伤 (有为1，无为0)，另将骨密度T值和骨水泥注入量直接代入，以术后疗效缓解欠佳与否的二分类变量为因变量，其他指标为自变量纳入二元 Logistic 多因素模型回归分析。

结果显示：骨水泥渗漏、骨水泥分布、邻近节段骨折、骨密度T值、软组织损伤是影响椎体强化术后疗效欠佳的独立危险因素 ($P < 0.05$)，而骨水泥注入量椎体强化术后疗效并没有显著相关性 ($P > 0.05$)，见**表 5**。

2.7 骨密度T值对预测术后疗效欠佳的 ROC 分析 经 ROC 分析显示，骨密度T值预测患者椎体强化术后疗效不佳的 AUC 曲线下的面积为 0.809(β=0.040，95%*CI*=0.729−0.888，*P*=0.000)，约登指数为 0.557，此时对应的最佳截断值为 −3.05，此时敏感度为 0.721，特异度为 0.836，见**图 2**。

2.8 并发症及材料生物相容性 两组均未发生与骨水泥材料相关的生物相容性反应。术后所有患者均未出现脊髓压迫及胸痛、呼吸困难、咯血等肺栓塞症状。术后 15 例患者有腹部疼痛，给予对症处理 1 周后症状均已消失。

表 4 | 椎体强化术后疗效欠佳的单因素分析 (*n*=61)

Table 4 | Univariate analysis of the poor efficacy after vertebral augmentation surgery

变量	疗效欠佳组	疗效满意组	x^2/*t* 值	*P* 值
骨密度 T 值 ($\bar{x}\pm s$)	−3.20±0.34	−2.99±0.30	3.617	0.000
手术时间 (*n*)			2.771	0.096
≤ 30 min	32	22		
> 30 min	29	39		
骨折压缩程度 (*n*)			0.039	0.844
压缩高度 1/4	45	35		
压缩高度 1/2	16	26		
伤椎节段 (*n*)			0.203	0.652
单节段	43	27		
≥ 2 段	18	34		
手术路径 (*n*)			0.452	0.502
单侧	39	28		
双侧	22	33		
骨水泥渗漏 (*n*)			18.002	0.000
有	31	9		
无	30	52		
骨水泥渗漏类型 (*n*)			0.523	0.470
椎旁型	18	4		
其他型	13	5		
骨水泥注入量 ($\bar{x}\pm s$，mL)	5.29±0.38	5.47±0.57	2.051	0.042
邻近节段骨折 (*n*)			5.950	0.015
有	29	16		
无	32	45		
软组织损伤 (*n*)			14.996	0.000
有	26	7		
无	35	54		
骨水泥分布 (*n*)			20.476	0.000
满意	27	51		
欠佳	34	10		

表 5 | 椎体强化术后疗效欠佳的多因素分析

Table 5 | Multivariate analysis of the poor efficacy after vertebral augmentation surgery

影响因素	β 值	*S.E.* 值	*Wald* 值	*OR* 值	*P* 值	95%*CI* 值
骨水泥渗漏	1.280	0.610	4.402	3.595	0.036	1.088，11.880
骨密度 T 值	1.686	0.710	5.634	5.397	0.018	1.341，21.711
邻近节段骨折	1.678	0.678	6.116	5.353	0.013	1.416，20.232
骨水泥注入量	−0.578	0.620	0.871	0.561	0.351	0.166，1.890
软组织损伤	1.498	0.716	4.373	4.471	0.037	1.099，18.196
骨水泥分布	1.730	0.656	6.948	5.639	0.008	1.558，20.408

3 讨论 Discussion

如今，椎体强化作为一项脊柱外科的微创技术，因具有迅速恢复脊柱支撑的稳定性和即刻缓解腰背部疼痛的效果，得到越来越多老年 OVCF 患者和临床医生们的信赖。其中，经皮球囊扩张后凸成形对伤椎矫正作用较经皮椎体成形效果好，但有研究认为经皮球囊扩张后凸成形的球囊扩张作用使患椎高度恢复过大，易致椎体终版的严重膨胀，使椎板内向凹陷的生理特性遭到损坏。相关研究认为椎体高度每恢复1%，邻椎骨折风险增加 7%，为减少再骨折风险，此次研究所有患者均选择经皮椎体成形治疗。而随着医学技术日新月异的发展和病例数的大量增加，一些患者术后仍有腰背部残余疼痛症状，因此研究急性症状性 OVCF 患者接受椎体强化术后疗效欠佳的原因及处理方法具有重要意义 [8]。一些研究也阐述了经皮椎体成形术后疼痛缓解欠佳可能的危险因素包括肋骨骨折、腰背肌筋膜损伤、感染、骨水泥渗漏、合并附件骨折等 [9-11]，因此探寻椎体强化术后疗效欠佳的影响因素

对提升手术效果具有重要意义。

此次研究结果显示，疗效欠佳组患者中 42.6%(29/61) 是因为出现邻近椎体骨折引起术后疼痛，并且患者没有明确外伤史，多因素分析结果表明邻近椎体骨折是术后疗效欠佳的危险因素。相关研究认为胸、腰段为脊柱骨折好发部位，胸、腰段注入骨水泥后会改变椎体弹性模量及脊柱曲度 [9]。初次骨折后，胸腰段后凸及腰椎前凸相应增加，而胸腰段椎体位于脊柱应力集中部位，骨折会导致重心及椎体应力的改变，容易造成再骨折，从而引起腰背疼痛症状缓解不佳 [12]。应充分了解患者骨质情况，术后适当使用腰背支具辅助，并贯彻全面、规律和系统的抗骨质疏松治疗原则，这对 OVCF 患者避免术后再骨折来讲是必要的。

骨质疏松症典型的病理表现是骨组织微结构退变和骨量的减少，随着钙的丢失和骨的脆性增高，椎体脆弱的骨小梁受到轻微的轴向载荷作用易发生骨折，骨密度低的患者椎体强度较差，因此 OVCF 的发生率与骨密度呈显著相关性 [13]。相关研究表明，骨密度每下降一个 SD(标准差) 骨折的发生危险就增加 1.5 倍，骨密度测定已成为中国目前诊断骨质疏松症的重要参考标准 [14]。低骨密度水平往往导致多节段椎体骨折，骨折后椎体后凸可导致整个脊柱矢状面平衡改变，进而引发术后再疼痛机制 [15]。此次研究结果显示，骨密度 T 值是术后疗效欠佳的独立危险因素，这与既往报道一致 [16]。研究应用 ROC 曲线进一步分析骨密度 T 值与椎体强化术后疗效的关系，该分析的诊断准确度 AUC 值为 0.809，敏感度和特异度分别为 0.721 和 0.836，提示骨密度 T 值在该研究中具有较高的研究价值。因此，当骨密度 T 值小于最佳截断值 −3.05 时，应充分防范术后疗效欠佳的风险，术后应坚持长期、规范的抗骨质疏松治疗，并标准测量骨密度。

骨水泥渗漏是椎体强化术常见的并发症。文献报道，无症状的骨水泥渗漏率为 20% 左右，有症状的渗漏率仅为 1% 左右 [17]。ZHAN 等 [18] 的研究表明骨皮质缺损是骨水泥渗漏的危险因素，上下终板与后壁结构不完整的椎体更易造成渗漏，由于缺损处与骨折线相连，导致骨水泥注入过程中沿着骨折线弥散造成骨水泥渗漏至椎体外围。骨水泥经上下终板裂隙渗漏至椎间盘必定会增加椎间盘内压力，导致相邻椎体应力改变，从远期来看可能会增加邻近节段骨折发生概率 [19-20]，但一般较少出现疼痛等症状。而对于椎旁软组织型渗漏患者，相比于其他型此类渗漏一般不会引起致命的严重后果，但由于骨水泥聚合反应产生的高温而造成热损伤，部分患者会出现恶心、呕吐、腹胀等腹膜刺激征症状及顽固性疼痛症状，亦有渗漏至腰大肌导致脓肿进而疼痛，从而造成腰背部疼痛不能缓解甚至加重 [21]。椎体前方或侧方的骨水泥少量渗漏则出现疼痛症状 (**图 3**)[21-22]。REN 等 [23] 研究认为，骨水泥渗漏入椎间隙或椎管后亦可能出现蛛网膜炎或神经根炎症，进而引发腰部及下肢放射的疼痛。此次研究中疗效欠佳组的骨水泥渗漏率为 50.8%，多因素分析结果表明骨水泥渗漏是术后疗效欠佳的危险因素，与 WANG 等 [24] 的研究结论一致。针对此类患者，准确把握骨水泥的注入时机和方法，在骨水泥“拔丝”期采用间隔、分阶段注入法，待之前注入的骨水泥稍凝固后再次注入，此时前期注射的可封堵缺损，减少后期渗漏。避免在骨水泥流动性高的“稀薄”期快速或加压注入，会骤然增加椎体内的压力，进而造成骨水泥的渗漏概率升高。骨水泥注入全程需在 C 形臂 X 射线机透视下进行，一旦出现渗漏应当即刻停止。

脊柱整体的稳定性由椎体、椎间盘和周围的韧带软组织结构构成，急性症状性 OVCF 导致周围软组织水肿、充血、产生炎症，进而引起腰背部软组织损伤、肌筋膜炎。当软组织损伤后机体进行自我修复调节形成瘢痕粘连，产生条索状结节，导致组织内张力过高，进而加重疼痛。骨水泥注入患

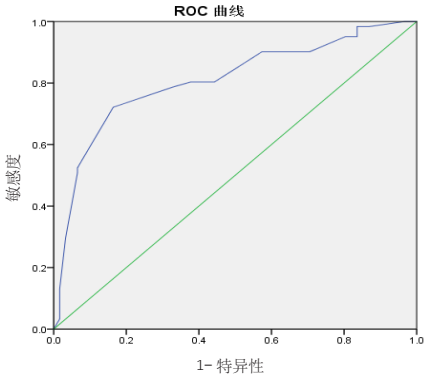

图注：骨密度 T 值预测患者椎体强化术后疗效不佳的 AUC 为 0.809，约登指数为 0.557，最佳截断值为 −3.05，此时敏感度为 0.721，特异度为 0.836

图 2 ｜骨质疏松椎体压缩性骨折患者骨密度 T 值预测术后疗效 ROC 分析

Figure 2 ｜ ROC analysis of bone mineral density T value to predict postoperative efficacy in patients with vertebral compression fractures

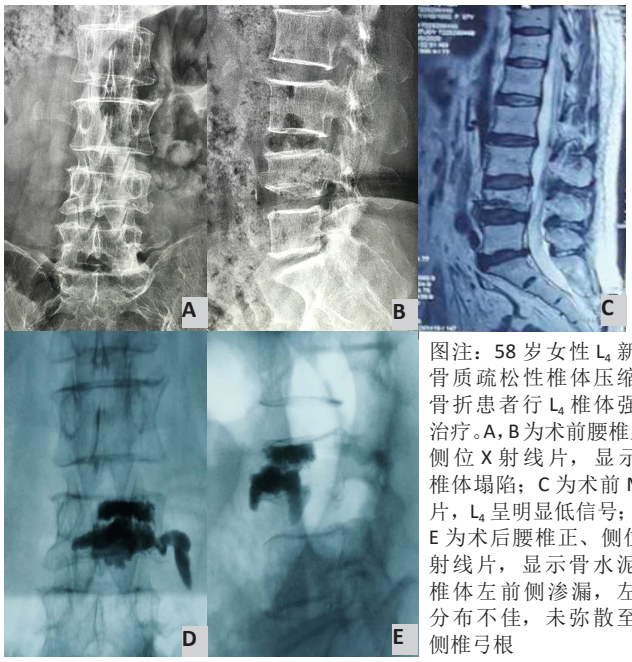

图注：58 岁女性 L_4 新鲜骨质疏松性椎体压缩性骨折患者行 L_4 椎体强化治疗。A，B 为术前腰椎正、侧位 X 射线片，显示 L_4 椎体塌陷；C 为术前 MRI 片，L_4 呈明显低信号；D，E 为术后腰椎正、侧位 X 射线片，显示骨水泥向椎体左前侧渗漏，左右分布不佳，未弥散至对侧椎弓根

图 3 ｜骨水泥渗漏示例图

Figure 3 ｜ Diagram of bone cement leakage

椎后可以迅速缓解骨源性疼痛，相比骨折引起的锐痛，软组织疼痛可能在术后才突显出来。彭科军[25]回顾性研究71例OVCF患者，其中21例合并腰背部软组织损伤，其术后1，3，7 d的目测类比评分显著高于未损伤组。徐人杰等[26]研究认为42.1%的OVCF患者伴有腰背筋膜损伤，且腰背筋膜损伤组术后腰背部残留的疼痛较无腰背筋膜损伤组更为严重。软组织损伤是椎体强化术后疼痛缓解不佳极易被忽视的原因之一，这与此次研究一致，作者发现软组织损伤是术后疗效欠佳的危险因素，*OR*值为4.471。因此，术前重视MRI等检查，详细询问病史，及时与患者沟通，针对腰背筋膜损伤予以制动、理疗、镇痛药等治疗。

骨水泥分布状态或注入量与椎体强化术后疗效欠佳有相关性。通过骨水泥的填充使其在椎体间隙内充分弥散，增加患椎刚度，骨水泥－骨折线界面可以形成嵌合进而固定椎体微骨折，同时骨水泥在注入患椎后承担了椎体的部分轴向应力，产生的热效应使局部疼痛神经末梢刺激减少，进而达到止痛效果[27]。此次研究结果显示，骨水泥分布状态是影响椎体强化术后效果的相关因素。课题组之前的研究认为，骨水泥在椎体双侧分布较单侧分布可以获得更好的生物力学效应[28]。谢华等[29]的研究表明，骨水泥弥散过椎体中线组较单侧组疗效更佳，并且过中线组与双侧组间疗效比较无差异。YE等[30]的一项队列研究表明，11.6%患者在接受经皮椎体成形治疗后由于骨折线区域的骨水泥分布不足导致术后疼痛缓解不满意。而团块状、分布不均的骨水泥作用于骨折线界面上所产生的嵌合强度明显小于低黏度、充分弥散的骨水泥[31]。作者认为骨水泥弥散越过椎体中线及弥散抵达骨折线即能达到理想疗效，因其在椎体弥散均匀，骨水泥抵达骨折线界面充分咬合断裂的骨小梁，恢复了椎体刚度，对椎体负荷影响较小，因此较单侧弥散组术后症状明显改善。骨水泥弥散因素不仅与骨密度相关，还与骨水泥注射量、穿刺角度、注射时间等相关[32]。对于骨水泥注入量来说，如椎体内骨水泥填充量过小，与松质骨界面未有效地黏合而无法达到支撑效果，术后疼痛缓解不佳发生概率可能就越高。HE等[33]研究表明，在242例OVCF患者中15例术后疼痛缓解不佳，再次注入骨水泥后症状均获得缓解。CHEN等[34]认为稳定患椎应使用足量的骨水泥，使其在椎体内弥散效果充分，降低术后椎体再发骨折概率。亦有文献表明，骨水泥注入量过多导致椎体内的压力增加，骨水泥的渗漏率增大[35-36]。课题组之前的三维有限元分析研究表明，随着骨水泥剂量的增加，上、下终板的应力随之增加，提示相邻节段再骨折的风险增加，而25%体积比的骨水泥注入量较为合理，上、下终板应力分布和术前基本一致[37]。此次研究中，疗效欠佳组与疗效满意组所注入骨水泥体积均值分别为5.29 mL和5.47 mL，二者比较差异有显著性意义（$P < 0.05$），但多因素分析显示注入骨水泥的体积与疼痛无显著相关性（$P > 0.05$）。除了骨水泥注入量外，骨水泥分布也是影响术后疼痛的相关因素。骨水泥分布的*OR*值5.639高于骨水泥注入量的*OR*值0.561，这表明骨水泥分布可能是术后疗效欠佳的更直接因素。据术后观察，虽两组注入骨水泥量有差异，但术后骨折来源的疼痛都能明显缓解，由此可见，术中适量注入骨水泥，达到充分弥散效果，既要恢复椎体强度、缓解疼痛，又要以安全为重，减少并发症。

研究存在的缺陷：为回顾性分析，需要进一步前瞻性对照研究；纳入的病例数量较少，结果可能不够稳健，但考虑到该类患者较少且结果具有一定的可解释性，仍对其进行展示；统计分析方面未进行混杂因素分析。虽有诸多的不足，但也为后续更严谨、科学的研究指明了方向。

综上所述，此次研究结果表明，骨水泥渗漏、骨水泥分布、邻近节段骨折、骨密度T值、软组织损伤是OVCF患者椎体强化术后疗效欠佳的危险因素，因此术前应该仔细阅读患者资料，并采取相应的预防、治疗措施，以提高椎体强化术的临床疗效。

作者贡献：试验设计为第一作者和通讯作者，实施为全体作者，第一作者成文，通讯作者审校。

经费支持：该文章接受了“陕西省科技厅科技成果转移与推广计划－获奖成果转化项目(2018HJCG-08)”的资助。所有作者声明，经费支持没有影响文章观点和对研究数据客观结果的统计分析及其报道。

利益冲突：文章的全部作者声明，在课题研究和文章撰写过程中不存在利益冲突。

机构伦理问题：研究获西安交通大学附属红会医院医学伦理委员会批准(编号：202005005)。

知情同意问题：参与试验的患病个体及其家属为自愿参加，试验中所有患者对治疗均知情同意，在充分了解治疗方案的前提下签署了治疗“知情同意书”。

写作指南：该研究遵守《非随机对照临床试验研究报告指南》(TREND声明)。

文章查重：文章出版前已经过专业反剽窃文献检测系统进行3次查重。

文章外审：文章经小同行外审专家双盲外审，同行评议认为文章符合期刊发稿宗旨。

生物统计学声明：该文统计学方法已经西安交通大学附属红会医院生物统计学专家审核。

文章版权：文章出版前杂志已与全体作者授权人签署了版权相关协议。

开放获取声明：这是一篇开放获取文章，根据《知识共享许可协议》“署名－非商业性使用－相同方式共享4.0”条款，在合理引用的情况下，允许他人以非商业性目的基于原文内容编辑、调整和扩展，同时允许任何用户阅读、下载、拷贝、传递、打印、检索、超级链接该文献，并为之建立索引，用作软件的输入数据或其它任何合法用途。

4 参考文献 References

[1] MUSBAHI O, ALI AM, HASSANY H, et al. Vertebral compression fractures. Br J Hosp Med (Lond). 2018;79(1):36-40.

[2] 中华医学会骨质疏松和骨矿盐疾病分会 . 中国骨质疏松症流行病学调查及“健康骨骼”专项行动结果发布 [J]. 中华骨质疏松和骨矿盐疾病杂志 ,2019,12(4):317-318.

[3] 中国医师协会骨科学分会脊柱创伤专业委员会 . 急性症状性骨质疏松性胸腰椎压缩骨折椎体强化术临床指南 [J]. 中华创伤杂志 , 2019,35(6):481-489.

[4] KAMANO H, HIWATASHI A, KOBAYASHI N, et al. New vertebral compression fractures after prophylactic vertebroplasty in osteoporotic patients. AJR Am J Roentgenol. 2011;197(2):451-456.

[5] LIN CC, SHEN WC, LO YC, et al. Recurrent pain after percutaneous vertebroplasty. AJR Am J Roentgenol. 2010;194(5):1323-1329.
[6] ZARGHOONI K, SIEWE J, KAULHAUSEN T, et al. Complications of vertebroplasty and kyphoplasty in the treatment of vertebral fractures: results of a questionnaire study. Acta Orthop Belg. 2012;78(4): 512-518.
[7] YAN L, JIANG R, HE B, et al. A comparison between unilateral transverse process-pedicle and bilateral puncture techniques in percutaneous kyphoplasty. Spine (Phila Pa 1976) 2014;39(26 Spec No.):B19-26.
[8] LILIANG PC, LU K, SHEN SH. Persistent back pain after percutaneous vertebroplasty. Pain Med. 2015;16(3):554-555.
[9] FU Z, HU X, WU Y, et al. Is There a Dose-Response Relationship of Cement Volume With Cement Leakage and Pain Relief After Vertebroplasty? Dose Response. 2016;14(4):1559325816682867.
[10] YAN Y, XU R, ZOU T. Is thoracolumbar fascia injury the cause of residual back pain after percutaneous vertebroplasty? A prospective cohort study. Osteoporos Int. 2015;26(3):1119-1124.
[11] YANG JS, LIU JJ, CHU L, et al. Causes of Residual Back Pain at Early Stage After Percutaneous Vertebroplasty: A Retrospective Analysis of 1,316 Cases. Pain Physician. 2019;22(5):E495-e503.
[12] FRIBOURG D, TANG C, SRA P, et al. Incidence of subsequent vertebral fracture after kyphoplasty. Spine (Phila Pa 1976). 2004;29(20): 2270-2276.
[13] BROWN C. Osteoporosis: Staying strong. Nature. 2017; 550(7674): S15-s17.
[14] MCCLUNG MR. The relationship between bone mineral density and fracture risk. Curr Osteoporos Rep. 2005;3(2):57-63.
[15] YOKOYAMA K, KAWANISHI M, YAMADA M, et al. Postoperative change in sagittal balance after Kyphoplasty for the treatment of osteoporotic vertebral compression fracture. Eur Spine J. 2015;24(4):744-749.
[16] LI YX, GUO DQ, ZHANG SC, et al. Risk factor analysis for re-collapse of cemented vertebrae after percutaneous vertebroplasty (PVP) or percutaneous kyphoplasty (PKP). Int Orthop. 2018;42(9):2131-2139.
[17] ECK JC, NACHTIGALL D, HUMPHREYS SC, et al. Comparison of vertebroplasty and balloon kyphoplasty for treatment of vertebral compression fractures: a meta-analysis of the literature. Spine J. 2008; 8(3):488-497.
[18] ZHAN Y, JIANG J, LIAO H, et al. Risk Factors for Cement Leakage After Vertebroplasty or Kyphoplasty: A Meta-Analysis of Published Evidence. World Neurosurg. 2017;101:633-642.
[19] LIN EP, EKHOLM S, HIWATASHI A, et al. Vertebroplasty: cement leakage into the disc increases the risk of new fracture of adjacent vertebral body. AJNR Am J Neuroradiol. 2004;25(2):175-180.
[20] RHO YJ, CHOE WJ, CHUN YI. Risk factors predicting the new symptomatic vertebral compression fractures after percutaneous vertebroplasty or kyphoplasty. Eur Spine J. 2012;21(5):905-911.
[21] MARAMATTOM BV. Extraosseous cement leakage after vertebroplasty producing intractable low back pain. Neurol India. 2017;65(2):375-376.
[22] XIE W, JIN D, MA H, et al. Cement Leakage in Percutaneous Vertebral Augmentation for Osteoporotic Vertebral Compression Fractures: Analysis of Risk Factors. Clin Spine Surg. 2016;29(4):E171-176.
[23] REN H, SHEN Y, ZHANG YZ, et al. Correlative factor analysis on the complications resulting from cement leakage after percutaneous kyphoplasty in the treatment of osteoporotic vertebral compression fracture. J Spinal Disord Tech. 2010;23(7):e9-15.
[24] WANG C, ZHANG X, LIU J, et al. Percutaneous kyphoplasty: Risk Factors for Recollapse of Cemented Vertebrae. World Neurosurg. 2019; 130e307-e15.
[25] 彭科军 . 腰背部软组织损伤对胸腰椎骨质疏松性椎体压缩骨折行 PKP 术后疼痛缓解及下地活动时间的影响 [J]. 颈腰痛杂志 ,2018, 39(5):606-609.
[26] 徐人杰 , 朱国清 , 蔡小强 , 等 . 椎体成形术后残留腰背痛与腰背筋膜损伤的相关性研究 [J]. 中国骨与关节外科 ,2012,5(5):389-393.
[27] YUAN WH, HSU HC, LAI KL. Vertebroplasty and balloon kyphoplasty versus conservative treatment for osteoporotic vertebral compression fractures: A meta-analysis. Medicine (Baltimore). 2016;95(31):e4491.
[28] 贺宝荣 , 许正伟 , 郝定均 , 等 . 骨水泥在骨质疏松性骨折椎体内分布状态与生物力学性能的关系 [J]. 中华骨科杂志 ,2012,32(8): 768-773.
[29] 谢华 , 李继春 , 何劲 , 等 . 骨水泥分布对椎体成形手术后疗效影响的研究 [J]. 中华骨科杂志 ,2017,37(22):1400-1406.
[30] YE LQ, LIANG D, JIANG XB, et al. Risk Factors for the Occurrence of Insufficient Cement Distribution in the Fractured Area after Percutaneous Vertebroplasty in Osteoporotic Vertebral Compression Fractures. Pain Physician. 2018; 21(1):E33-e42.
[31] HE D, LOU C, YU W, et al. Cement Distribution Patterns Are Associated with Recompression in Cemented Vertebrae After Percutaneous Vertebroplasty: A Retrospective Study. World Neurosurg. 2018; 120e1-e7.
[32] ZHU RS, KAN SL, NING GZ, et al. Which is the best treatment of osteoporotic vertebral compression fractures: balloon kyphoplasty, percutaneous vertebroplasty, or non-surgical treatment? A Bayesian network meta-analysis. Osteoporos Int. 2019;30(2):287-298.
[33] HE SC, TENG GJ, DENG G, et al. Repeat vertebroplasty for unrelieved pain at previously treated vertebral levels with osteoporotic vertebral compression fractures. Spine (Phila Pa 1976). 2008;33(6):640-647.
[34] CHEN LH, HSIEH MK, LIAO JC, et al. Repeated percutaneous vertebroplasty for refracture of cemented vertebrae. Arch Orthop Trauma Surg. 2011;131(7):927-933.
[35] NIEUWENHUIJSE MJ, BOLLEN L, VAN ERKEL AR, et al. Optimal intravertebral cement volume in percutaneous vertebroplasty for painful osteoporotic vertebral compression fractures. Spine (Phila Pa 1976). 2012;37(20):1747-1755.
[36] ZHU SY, ZHONG ZM, WU Q, et al. Risk factors for bone cement leakage in percutaneous vertebroplasty: a retrospective study of four hundred and eighty five patients. Int Orthop. 2016;40(6):1205-1210.
[37] 贺宝荣 , 刘鹏 , 许正伟 , 等 . 注射不同容量骨水泥病椎运动时上下终板应力的变化 [J]. 中华创伤杂志 ,2013,29(12):1210-1214.

(责任编辑：GW，ZN，TXY)