中等强度跑台运动干预 2 型糖尿病模型大鼠肝脏 α-SMA 和Ⅳ型胶原的变化

https://doi.org/10.3969/j.issn.2095-4344.3074
投稿日期：2020-02-11
送审日期：2020-02-20
采用日期：2020-03-30
在线日期：2020-09-23
中图分类号：
R459.9；R318；R587.1
文章编号：
2095-4344(2021)11-01723-05
文献标识码：B

扈 盛[1]，袁海燕[2]，胡 萌[1]，金山虎[3]

文章快速阅读：

文章特点—

△实验采用链脲佐菌素诱导2型糖尿病大鼠模型，通过中等强度运动干预，探讨糖尿病发生过程中对肝脏损伤的作用机制；

△中等强度运动干预对糖尿病大鼠造模过程中肝脏纤维化有良好的干预作用，为糖尿病提供新的治疗靶点和理论依据。

SPF 级 SD 大鼠

分组：

(1) 正常对照组：普通膳食喂养，不运动；

(2) 糖尿病对照组：高糖高脂膳食饲养 8 周后一次性小剂量腹腔注射链脲佐菌素(30 mg/kg)，不运动；

(3) 糖尿病运动干预组：喂养及注射方式同糖尿病对照组，同时进行中等强度跑台训练。

注射链脲佐菌素第 7 天，检测以下指标：

(1) 大鼠肝组织形态学结构；

(2) 肝组织 α-SMA 的表达；

(3) 血清Ⅳ型胶原水平。

文题释义：

链脲佐菌素诱导：是一种氨基葡萄糖-亚硝基脲，能通过葡萄糖转运蛋白独自进入细胞，其对动物胰岛β细胞的毒性作用有着高度选择性，能够导致动物葡萄糖以及脂肪等代谢发生紊乱，影响葡萄糖激酶的活性，因此可作为糖尿病模型的工具药来诱导糖尿病的发生。

α-平滑肌肌动蛋白：作为细胞骨架蛋白，是肌成纤维细胞活化的典型标志。它通过跨膜复合物与成纤维细胞外纤维粘连蛋白相连，在致病因子刺激下成纤维细胞被激活，促进肝窦内皮细胞等表达大量肌性骨架蛋白，即α-平滑肌肌动蛋白，在其介导下使肝脏细胞外基质进一步增加，最终导致肝脏胶原沉积与纤维化。

摘要

背景：糖尿病导致的肝损害在早期阶段容易被忽视，运动疗法能够增加胰岛素的敏感性，是糖尿病防治的重要手段。

目的：探讨中等强度运动干预对糖尿病发生过程中肝损伤的影响。

方法：实验方案经武汉体育学院伦理委员会批准。选择30只SPF级SD大鼠，分为3组：正常对照组、糖尿病对照组、糖尿病运动干预组。①正常对照组：普通膳食喂养，不运动；②糖尿病对照组：高糖高脂膳食饲养8周后一次性小剂量腹腔注射链脲佐菌素(30 mg/kg)，不运动；③糖尿病运动干预组：喂养及注射方式同糖尿病对照组，同时进行中等强度跑台训练。链脲佐菌素注射7 d后，苏木精-伊红染色及Masson染色进行肝细胞形态学观察，免疫组化法观察肝组织内α-SMA的表达，同时ELISA法检测血清Ⅳ型胶原水平。

结果与结论：①与正常对照组比较，苏木精-伊红染色显示糖尿病对照组大鼠肝小叶结构紊乱，可见大量脂肪空泡，汇管区胆小管发生明显增生；Masson染色显示出现脂肪空泡，肝小叶结构严重破坏，汇管区可见明显蓝染胶原纤维，肝细胞间可见轻度蓝染胶原纤维；上述病理变化在糖尿病运动干预组明显减轻，有效减少肝脏细胞的脂肪变性；②糖尿病对照组、糖尿病运动干预组α-SMA表达量较正常对照组明显增多($P < 0.05$)，糖尿病运动干预组较糖尿病对照组明显减少($P < 0.05$)；③糖尿病运动干预组大鼠Ⅳ型胶原水平明显低于糖尿病对照组($P < 0.05$)，可减缓纤维化的进程；④结果说明，中等强度运动对链脲佐菌素诱导的糖尿病大鼠肝脏纤维化有良好的干预作用。

关键词：糖尿病；运动；中等强度；Ⅳ型胶原；肌动蛋白；肝脏；纤维化；组织工程

Effects of moderate treadmill exercise on alpha-smooth muscle actin and type IV collagen in the liver of type 2 diabetic rats

Hu Sheng[1], Yuan Haiyan[2], Hu Meng[1], Jin Shanhu[3]

[1]Health Science College, [2]Sports Science and Technology College, [3]Sports Rehabilitation Research Center, Wuhan Sports University, Wuhan 430079, Hubei Province, China

Hu Sheng, MD, Master's supervisor, Professor, Health Science College, Wuhan Sports University, Wuhan 430079, Hubei Province, China

Corresponding author: Hu Sheng, Health Science College, Wuhan Sports University, Wuhan 430079, Hubei Province, China

武汉体育学院，[1]健康科学学院，[2]体育科技学院，[3]运动康复研究中心，湖北省武汉市 430079

第一作者：扈盛，男，1971 年生，博士，硕士生导师，教授，主要从事运动医学临床治疗、体质监测及运动处方、生物医用材料在运动医学骨科等方面的研究。

通讯作者：扈盛，博士，硕士生导师，教授，武汉体育学院健康科学学院，湖北省武汉市 430079

https://orcid.org/0000-0002-5619-548X (扈盛)

基金资助：国家重点研发计划“科技冬奥”重点专项扩展项目 (2019YFF0301703)，项目参与人：扈盛

引用本文：扈盛，袁海燕，胡萌，金山虎 . 中等强度跑台运动干预 2 型糖尿病模型大鼠肝脏 α-SMA 和Ⅳ型胶原的变化 [J]. 中国组织工程研究，2021，25(11):1723-1727.

Abstract

BACKGROUND: Diabetes-induced liver damage is easy to be ignored in the early stage. Exercise therapy can increase the sensitivity of insulin, which is an important means of prevention and treatment of diabetes.

OBJECTIVE: To explore the effect of moderate intensity exercise intervention on liver injury during the occurrence of diabetes mellitus.

METHODS: The experimental protocol was approved by the Laboratory Animal Care Ethics Committee of Wuhan Sports University. Thirty SPF Sprague-Dawley rats were divided into three groups: normal control group, diabetic control group and diabetic exercise intervention group. Normal control group was fed with normal diet, with no exercise. Diabetes control group was fed with high sugar and high fat diet for 8 weeks, followed by a small dose of streptozotocin (30 mg/kg) injected intraperitoneally, with o exercise. Diabetes exercise intervention group was fed and injected in the same way as diabetes control group, and at the same time carried out moderate intensity treadmill training. After 7 days of streptozotocin injection, hematoxylin-eosin and Masson staining were used to observe the cell morphology, the expression of α-smooth muscle actin was observed by immunohistochemistry, and orbital blood samples were collected to detect the concentration of serum type IV collagen using ELISA.

RESULTS AND CONCLUSION: Compared with the normal control group, hematoxylin-eosin staining showed that the structure of liver lobule in the diabetic control group was disordered, a large number of fat vacuoles were seen, and the bile duct in the portal area was obviously proliferated; Masson staining that there were showed fat vacuoles, the structure of liver lobule was seriously damaged, and blue stained collagen fibers were seen in the portal area, and light blue stained collagen fibers were seen between liver cells. The above pathological changes were alleviated in the diabetic exercise intervention group, and the fatty degeneration of liver cells was obviously reduced. The expression of α-smooth muscle actin in the diabetic control group and diabetic exercise intervention group was significantly higher than that in the normal control group ($P < 0.05$), and that in the diabetic exercise intervention group was significantly lower than that in the diabetic control group ($P < 0.05$). The level of type IV collagen in the diabetic exercise intervention group was significantly lower than that in the diabetic control group ($P < 0.05$), to slow down the progress of fibrosis. To conclude, moderate intensity exercise has a good effect on streptozotocin induced liver fibrosis in diabetic rats.

Key words: diabetes; exercise; moderate intensity; type IV collagen; α-smooth muscle actin; liver; fibrosis; tissue engineering

Funding: *the National Key Research and Development Project of China, No. 2019YFF0301703 (to HS [project participant])*

How to cite this article: *HU S, YUAN HY, HU M, JIN SH. Effects of moderate treadmill exercise on alpha-smooth muscle actin and type IV collagen in the liver of type 2 diabetic rats. Zhongguo Zuzhi Gongcheng Yanjiu. 2021;25(11):1723-1727.*

0 引言 Introduction

糖尿病是一种以高血糖为特征的代谢性疾病[1]。糖尿病的发病率随着人们生活水平的提高逐年增加，而糖尿病并发症是导致糖尿病患者死亡的主要原因。肝脏是胰岛素作用的主要靶器官，也是糖尿病慢性并发症累及的靶器官之一，有报道称糖尿病可增加患肝损伤、肝硬化、肝癌等肝脏疾病的风险[2-4]，可引起强大的代偿功能和早期的损害表现，糖尿病引起的肝损害在早期阶段容易被忽视。然而当肝损伤持续发展到脂肪肝、肝硬化甚至肝癌时，通常病情已不可逆转。目前糖尿病的治疗方法有多种，其中运动疗法能够增加胰岛素的敏感性，但训练计划制定不合理如强度过大，可能会产生相反的效果，引起高血压和心绞痛等并发症。因此，运动强度的选择尤为重要，强度设置的科学性是运动疗法的关键。该研究旨在探讨中等强度跑台运动干预对糖尿病发生过程中肝损伤的改善情况，为进一步研究糖尿病的干预机制提供实验和理论依据。

1 材料和方法 Materials and methods

1.1 设计 随机对照动物实验。

1.2 时间及地点 实验于 2017 年 10 月至 2018 年 2 月在武汉体育学院实验室完成。

1.3 材料

1.3.1 实验动物 30 只 SPF 级 6 周龄雄性 SD 大鼠购于湖北省实验动物研究中心，许可证号：SCXK(鄂)2015-0018；分笼饲养，室温，自然光照。

1.3.2 实验试剂及饲料 链脲佐菌素 (美国 Sigma 生物技术公司)；柠檬酸、柠檬酸钠 (上海沪试股份有限公司生产)；快速血糖仪及配套试纸 (三诺生物传感股份有限公司)；大鼠跑台 (北京众实迪创科技发展有限公司)；苏木精 (珠海贝索生物技术有限公司)；一抗、二抗 (美国亚科因生物科技有限公司)；Ⅳ型胶原 ELISA 试剂盒 (上海希美化学有限公司)；酶标仪 (深圳雷杜生命科学股份有限公司)；普通饲料和高糖高脂饲料均由湖北省实验动物中心提供。

1.4 实验方法

1.4.1 动物分组及运动干预 适应性饲养 1 周后，将大鼠随机分为 3 组，每组 10 只，分别为：①正常对照组，普通膳食喂养 8 周，不运动；②糖尿病对照组，高糖高脂膳食饲养 8 周，不运动；③糖尿病运动干预组，高糖高脂膳食饲养同糖尿病对照组，同时施加中等强度运动 (参照 BEDFORD 等[5-6]方法进行跑台训练：跑台坡度为 5°，速度为 15 m/min，1 h/d，5 d/ 周，与高糖高脂饲养同时开始、结束)。

1.4.2 糖尿病大鼠模型建立 ①试剂配制：柠檬酸 2.1 g 加入 100 mL 双蒸水中配成 A 液，柠檬酸钠 2.94 g 加入 100 mL 双蒸水中配成 B 液。将 A，B 液按 1 ∶ 1.32 比例混合，调节 pH 值为 4.5，即 0.1 mmol/L 柠檬酸缓冲液。将链脲佐菌素溶解于 0.1 mmol/L 柠檬酸缓冲液中，配制浓度为 2% 的链脲佐菌素液。链脲佐菌素需 4 ℃低温保存及新鲜配制。②模型建立：在喂养 8 周 (56 d) 后，3 组大鼠禁食不禁水 12 h，称质量，正常对照组大鼠按 30 mg/kg 一次性腹腔注射柠檬酸缓冲液，糖尿病对照组、糖尿病运动干预组大鼠按 30 mg/kg 一次性腹腔注射 2% 链脲佐菌素柠檬酸缓冲液，之后继续给予高糖高脂饮食喂养，不运动，制作糖尿病大鼠模型。链脲佐菌素注射后第 7 天用血糖测试仪检测大鼠尾静脉随机血糖。参照糖尿病大鼠模型的成功标准：血糖在 16.7 mmol/L 以上视为造模成功[7-8]。

1.4.3 苏木精－伊红染色 检测随机血糖后，剖腹取出肝脏，采用体积分数为 10% 中性甲醛溶液固定 10 h，随后进行常规脱水及石蜡包埋，并切成厚度为 4 μm 的切片，梯度二甲苯脱蜡、水化、苏木精染色、0.8% 盐酸乙醇分化、PBS 冲洗、伊红染色、梯度乙醇脱水，二甲苯透明、封固、镜检。

1.4.4 Masson 染色 取大鼠肝组织固定于 Bouin 液，流水冲洗过夜，常规脱水石蜡包埋、切片脱蜡至水，Weigert 铁苏

木精 (Weigert 铁苏木精 A、B 液等比例混合液) 染色、1% 盐酸乙醇分化、丽春红酸性品红染色、磷钼酸溶液处理、苯胺蓝染液复染、1% 冰醋酸处理、梯度乙醇脱水、二甲苯透明、封固、镜检。

1.4.5 免疫组织化学方法检测大鼠肝脏 α-SMA 的表达 ①石蜡切片脱蜡、环保透明剂处理、梯度乙醇至水、高温高压修复、冷却至室温、TBS 缓冲液冲洗、体积分数为 3%H_2O_2 处理、TBS 冲洗、一抗、二抗孵育、TBS 冲洗、滴加 50 μL 新鲜配置的 DAB、苏木精复染、盐酸乙醇分化、返蓝液返蓝、梯度乙醇脱水干燥、二甲苯透明、中性树胶封固；②显微镜下观察 α-SMA 的表达及分布，染色结果应用 Image-Pro Plus6.0 软件对图片进行分析，计算其累计吸光度值。

1.4.6 ELISA 检测大鼠Ⅳ型胶原水平 摘大鼠眼球取血，采用 ELISA 试剂盒检测大鼠Ⅳ型胶原水平，严格按照说明步骤进行操作。37 ℃平衡 ABC 和 TMB 稀释显色液，在酶标仪 450 nm 波长处读取数值，绘制标准曲线，根据标准品的质量浓度及对应的吸光度值计算出标准曲线的直线回归方程，再根据样品的吸光度值在回归方程上计算出对应的样品质量浓度。

1.5 主要观察指标 注射链脲佐菌素第 7 天，检测以下指标：①尾静脉取血测量各组大鼠随机血糖；②苏木精－伊红染色及 Masson 染色观察肝细胞形态；③免疫组化法观察肝组织 α-SMA 的表达；④摘眼球取血检测Ⅳ型胶原水平。

1.6 统计学分析 使用 SPSS 20.0 统计软件对分组测量得到的数据进行处理，计量资料用 $\bar{x}\pm s$ 表示，组间比较采用单因素方差分析，$P < 0.05$ 为差异有显著性意义。

2 结果 Results

2.1 实验动物数量分析 实验所用大鼠 30 只，均未发生感染、脱失，全部进入结果分析。

2.2 各组随机血糖 注射链脲佐菌素第 7 天，使用三诺血糖仪及配套试纸，尾静脉取血检测各组大鼠的随机血糖，随机血糖大于 16.7 mmol/L 认定为成模大鼠[7-8]。与正常对照组和糖尿病运动干预组相比，糖尿病对照组大鼠出现多饮、多食、多尿，精神不振、毛色暗淡、生长迟缓、身体消瘦等糖尿病症状。糖尿病对照组、糖尿病运动干预组大鼠随机血糖明显高于正常对照组 ($P < 0.05$)，糖尿病运动干预组血糖低于糖尿病对照组 ($P < 0.05$)，见**表 1**。

2.3 苏木精－伊红染色结果 正常对照组肝小叶结构清晰，肝板明显，细胞核呈圆形，大小均匀，核膜完整，核仁清晰，肝索呈放射状规则排列，无空泡变性，肝血窦大小正常，汇管区胆小管无增生情况；糖尿病对照组肝小叶结构紊乱，边界不清晰，可见脂肪空泡，肝细胞出现水样变性，细胞出现坏死，细胞核固缩，肝血窦扩张，汇管区胆小管发生明显增生，并可见成纤维细胞增生；糖尿病运动干预组肝小叶结构、肝细胞索状结构排列尚清晰，可见肝板，无明显脂肪空泡，肝血窦狭窄，汇管区胆小管发生轻微增生，见**图 1**。

2.4 Masson 染色结果 正常对照组肝小叶结构正常，肝细胞未发生肿胀，未见明显蓝染纤维；糖尿病对照组肝组织出现脂肪空泡，肝小叶结构严重破坏，出现水样变，肝细胞间隙变宽，肝脏淤血，汇管区可见明显蓝染胶原纤维，肝细胞间可见轻度蓝染胶原纤维；糖尿病运动干预组肝小叶结构比较正常，未见明显脂肪空泡，肝细胞出现水肿增大，肝细胞间隙未见明显蓝染胶原纤维，见**图 2**。

2.5 α-SMA 在各组大鼠肝组织中的表达 正常对照组肝组织 α-SMA 蛋白多表达于小动脉及小静脉，在胆管表达较少；糖尿病对照组主要表达于汇管区及纤维间隔；糖尿病运动干预组在汇管区表达较少。图像分析软件测得结果显示，糖尿病对照组、糖尿病运动干预组累计吸光度值较正常对照组明显增多 ($P < 0.05$)，糖尿病运动干预组较糖尿病对照组明显减少 ($P < 0.05$)，见**图 3**，**表 2**。

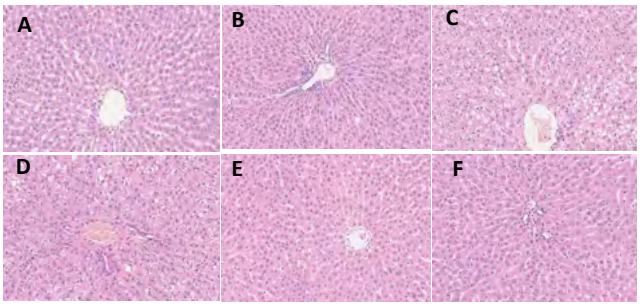

图注：图中 A，C，E 为正常对照组、糖尿病对照组、糖尿病运动干预组肝细胞结构；B，D，F 为正常对照组、糖尿病对照组、糖尿病运动干预组胆小管结构

图 1 | 各组大鼠肝组织苏木精－伊红染色 (×200)

Figure 1 | Hematoxylin-eosin staining of rat liver cells (×200)

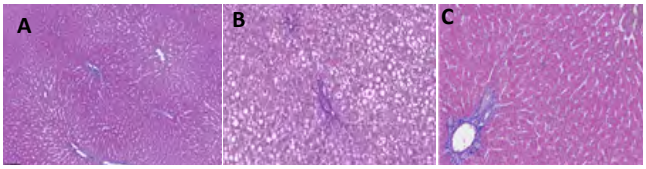

图注：图中 A，B，C 分别为正常对照组、糖尿病对照组、糖尿病运动干预组。糖尿病对照组肝组织出现脂肪空泡，肝小叶结构严重破坏，汇管区可见明显蓝染胶原纤维，肝细胞间可见轻度蓝染胶原纤维；糖尿病运动干预组肝小叶结构比较正常，未见明显脂肪空泡，肝细胞出现水肿增大，肝细胞间隙未见明显蓝染胶原纤维

图 2 | 各组大鼠肝组织 Masson 染色 (×200)

Figure 2 | Masson staining of rat liver cells (×200)

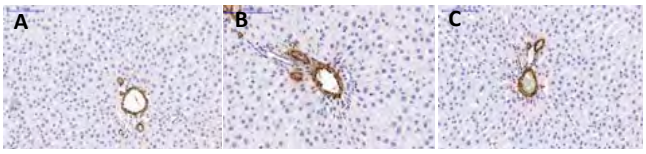

图注：图中 A，B，C 分别为正常对照组、糖尿病对照组、糖尿病运动干预组。正常对照组肝组织 α-SMA 蛋白多表达于小动脉及小静脉，在胆管表达较少；糖尿病对照组主要表达于汇管区及纤维间隔；糖尿病运动干预组在汇管区表达较少

图 3 | 各组大鼠肝组织 α-SMA 表达 (免疫组织化学染色，×200)

Figure 3 | Expression of α-smooth muscle actin in rat liver tissues (immunohistochemical staining, ×200)

表1 | 各组大鼠随机血糖比较 ($\bar{x}\pm s$)
Table 1 | Comparison of random blood glucose level of rats among groups

组别	*n*	随机血糖 (mmol/L)
正常对照组	10	4.88±0.62
糖尿病对照组	10	22.60±5.48[a]
糖尿病运动干预组	10	16.26±6.23[ab]

表注：与正常对照组比较，[a]$P < 0.05$，与糖尿病对照组比较，[b]$P < 0.05$

表2 | 各组大鼠肝组织 α-SMA 的表达水平 ($\bar{x}\pm s$)
Table 2 | Expression level of α-smooth muscle actin in rat liver tissue

组别	*n*	累计吸光度值
正常对照组	10	822.54±197.57
糖尿病对照组	10	2 158.28±785.12[a]
糖尿病运动干预组	10	1 498.14±772.83[ab]

表注：与正常对照组比较，[a]$P < 0.05$，与糖尿病对照组比较，[b]$P < 0.05$

2.6 各组大鼠血清Ⅳ型胶原水平　与正常对照组相比，糖尿病对照组大鼠血清Ⅳ型胶原水平升高 ($P < 0.05$)；与糖尿病对照组相比，糖尿病运动干预组大鼠血清Ⅳ型胶原水平降低 ($P < 0.05$)，见**表3**。

表3 | 各组大鼠血清Ⅳ型胶原水平比较 ($\bar{x}\pm s$)
Table 3 | Comparison of type IV collagen concentration in rat serum

组别	*n*	Ⅳ型胶原 (μg/L)
正常对照组	10	3.45±2.26
糖尿病对照组	10	7.53±2.02[a]
糖尿病运动干预组	10	4.27±3.46[b]

表注：与正常对照组比较，[a]$P < 0.05$，与糖尿病对照组比较，[b]$P < 0.05$

3 讨论 Discussion

实验采用高糖高脂饮食喂养结合小剂量链脲佐菌素注射，可导致胰腺分泌功能障碍，以致高血糖症的发生[9-14]。该模型大鼠不仅具有多尿、超重、高糖、高血脂的特点，而且还有高胰岛素血症和胰岛素抵抗的特征，符合人类普通2型糖尿病特征。糖尿病对照组大鼠出现多饮、多食、多尿，精神不振、毛色暗淡、生长迟缓、身体消瘦等糖尿病症状，大鼠尾静脉血糖在16.7 mmol/L以上，糖尿病对照组、糖尿病运动干预组大鼠随机血糖明显高于正常对照组 ($P < 0.05$)；苏木精－伊红染色可见糖尿病对照组肝小叶结构紊乱，边界不清晰，出现脂肪空泡，肝索结构紊乱，说明糖尿病大鼠出现了明显的肝损伤，提示糖尿病肝损伤模型成功，符合相关文献报道[7-8]。

研究表明，血糖升高会引起糖原在肝脏中堆积且会造成微血管受损，损害肝功能，同时脂滴在肝细胞中沉积也可造成肝细胞受损[15-16]。该实验苏木精－伊红染色显示糖尿病运动干预组肝脏形态结构病变程度减轻；Masson染色也可观察到糖尿病对照组肝组织汇管区出现明显蓝染胶原纤维，肝细胞间可见轻度蓝染胶原纤维；糖尿病运动干预组肝细胞间隙未见明显蓝染胶原纤维，推测中等强度有氧运动会减少炎性因子的释放，降低炎性的浸润，减缓2型糖尿病的发展；一方面能量消耗增加[17-19]，葡萄糖的摄取及利用随之增加，同时运动后肌糖原的合成增强，另一方面中等强度有氧运动可调节肝细胞胰岛素受体水平，提升组织胰岛素的敏感性，改善糖代谢紊乱，减轻肝纤维化的严重程度[20]。

国内外学者公认肝纤维化是机体主动修复慢性损伤的反应，是一种病理概念，肝纤维化时Ⅳ型胶原大量合成[21]，在肝脏纤维化进一步发展时，Ⅳ型胶原蛋白大量沉积于肝窦内皮从而引起基底膜的增生，因此在肝脏组织及血液中可检测出Ⅳ型胶原水平有明显升高[22-23]。该研究糖尿病运动干预组血清Ⅳ型胶原表达量较糖尿病对照组明显减少，说明中等强度运动减少了肝星状细胞的激活，减弱了胶原的表达，从而减轻了肝脏纤维化。这与冷超等[24]研究结论一致，研究者采用中等强度有氧运动结合药物治疗，与单纯采用药物治疗相比较，肝脏血清Ⅳ胶原的表达量明显下降，并且肝脏血清Ⅳ胶原水平与运动强度成正相关，说明中等强度有氧运动可以有效阻止胶原蛋白继续合成，增强胶原酶活性，促进胶原纤维的降解，从而阻止肝纤维化进程。

研究表明，局部细胞外基质是肝纤维化的微环境，而局部细胞外基质的主要来源细胞则是肝星状细胞[25]，肝星状细胞激活时能转化为肌成纤维细胞同时表达α-SMA[26-27]，因此α-SMA可以作为肝星状细胞活化标志物。实验结果表明：糖尿病大鼠体内的高糖环境激活了肝星状细胞，激活后的肝星状细胞转变成为肌成纤维细胞，开始表达大量α-SMA，而α-SMA在糖尿病运动干预组的累计吸光度值明显低于糖尿病对照组，说明中等强度运动提高了机体外周组织对胰岛素的敏感性，减弱了机体胰岛素抵抗，从而提高机体对糖的利用率，减少α-SMA的表达。

综上所述，中等强度运动干预对糖尿病大鼠造模过程中肝脏纤维化有良好的干预作用，可以保护高糖高脂膳食联合注射链脲佐菌素诱导的糖尿病大鼠肝脏组织形态结构，减少大鼠肝脏组织脂肪空泡的形成，有效改善肝细胞水样变性及肝血窦扩张，减少汇管区及肝细胞间胶原纤维的增生；改善肝星状细胞的激活状态，从而降低机体血清Ⅳ型胶原水平，以减轻局部细胞外基质的堆积，减少肝脏纤维化，为其将来应用于临床试验研究提供科学理论支撑。

作者贡献：第一作者设计实验，全体作者实施。

经费支持：该文章接受了“国家重点研发计划“科技冬奥”重点专项扩展项目 (2019YFF0301703)”的资助。所有作者声明，经费支持没有影响文章观点和对研究数据客观结果的统计分析及其报道。

利益冲突：文章的全部作者声明，在课题研究和文章撰写过程中不存在利益冲突。

机构伦理问题：实验方案经武汉体育学院伦理委员会批准，批准号为DW-20170901。实验过程遵循了国际兽医学编辑协会《关于动物伦理与福利的作者指南共识》和本地及国家法规。

写作指南：该研究遵守国际医学期刊编辑委员会《学术研究实验与报告和医学期刊编辑与发表的推荐规范》。

文章查重：文章出版前已经过专业反剽窃文献检测系统进行3次查重。

文章外审：文章经小同行外审专家双盲外审，同行评议认为文章符

合期刊发稿宗旨。

生物统计学声明：文章统计学方法已经通过武汉体育学院经济管理学院专家审核。

文章版权：文章出版前杂志已与全体作者授权人签署了版权相关协议。

开放获取声明：这是一篇开放获取文章，根据《知识共享许可协议》“署名－非商业性使用－相同方式共享4.0”条款，在合理引用的情况下，允许他人以非商业性目的基于原文内容编辑、调整和扩展，同时允许任何用户阅读、下载、拷贝、传递、打印、检索、超级链接该文献，并为之建立索引，用作软件的输入数据或其它任何合法用途。

4 参考文献 References

[1] GUO R, WU Z, JIANG J, et al. New mechanism of lipotoxicity in diabetic cardiomyopathy: Deficiency of Endogenous H2S Production and ER stress. Mech Ageing Dev. 2017;162:46-52.

[2] KATSURA E, ICHIKAWA T, TAURA N, et al. Elevated Fasting Plasma Glucose before Liver Transplantation is Associated with Lower Post-Transplant Survival. Med Sci Monit. 2016;22:4707-4715.

[3] 中华医学会糖尿病学分会 . 中国 2 型糖尿病防治指南 (2017 年版)[J]. 中华糖尿病杂志 ,2018,10(1):4-67.

[4] BELLENTANI S, SCAGLIONI F, MARINO M, et al. Epidemiology of non-alcoholic fatty liver disease. Dig Dis. 2010;28(1):155-161.

[5] BEDFORD TG, TIPTON CM, WILSON NC, et al. Maximum oxygen consumption of rats and its changes with various experimental procedures. J Appl Physiol Respir Environ Exerc Physiol. 1979;47(6): 1278-1283.

[6] 马晓雯 , 常芸 , 王世强 , 等 . 长期耐力训练对大鼠心肌细胞自噬相关 因子 Beclin1 和 LC3 的影响 [J]. 体育科学 ,2016,36(2):66-71.

[7] TIAN F, ZHANG YJ, LI Y, et al. Celecoxib ameliorates non-alcoholic steatohepatitis in type 2 diabetic rats via suppression of the non-canonical Wnt signaling pathway expression. PLoS One. 2014;9(1): e83819.

[8] 沈婕 , 夏新新 , 邹俊杰 , 等 . 通络方剂治疗糖尿病性肝损伤的疗效及其可能机制 [J]. 第二军医大学学报 ,2010,31(5):499-503.

[9] 徐国琴 , 林文弢 , 翁锡全 , 等 . 急性有氧运动对糖尿病大鼠肝脏和胰腺内质网应激蛋白和血糖的影响 [J]. 中国运动医学杂志 ,2012, 31(7):583-589.

[10] KHAN S, JENA G. Sodium butyrate reduces insulin-resistance, fat accumulation and dyslipidemia in type-2 diabetic rat: A comparative study with metformin. Chem Biol Interact. 2016;254:124-134.

[11] GARABADU D, KRISHNAMURTHY S. Metformin attenuates hepatic insulin resistance in type-2 diabetic rats through PI3K/Akt/GLUT-4 signalling independent to bicuculline-sensitive GABAA receptor stimulation. Pharm Biol. 2017;55(1):722-728.

[12] 江洪 . 不同运动强度干预 2 型糖尿病模型大鼠的骨密度变化 [J]. 中国组织工程研究 ,2016,20(27): 3963-3969.

[13] 魏占英 , 沈丽 , 冯晓慧 , 等 . 高脂饲料喂养时间和 STZ 剂量对建立 2 型糖尿病大鼠模型的影响 [J]. 医学研究杂志 ,2014,43(2):42-46.

[14] 孙焕 , 陈广 , 陆付耳 . 介绍几种诱发性糖尿病动物模型 [J]. 中国实验方剂学杂志 ,2007,13(2): 65-68.

[15] MATSUNAMI T, SATO Y, ARIGA S, et al. Regulation of oxidative stress and inflammation by hepatic adiponectin receptor 2 in an animal model of nonalcoholic steatohepatitis. Int J Clin Exp Pathol. 2010;3(5):472-481.

[16] 柳占彪 , 李玉红 , 张少卓 , 等 . 糖脂清对高脂血症家兔糖脂代谢及肝组织的影响 [J]. 中国实验方剂学杂志 ,2011,17(15):135-138.

[17] 荆西民 , 岳静静 , 吴卫东 , 等 . 有氧运动对非酒精性脂肪肝大鼠肝组织 AMPK 蛋白活性的影响 [J]. 中国运动医学杂志 ,2015,34(7): 653-657.

[18] 翁锡全 , 徐国琴 , 林文弢 , 等 . 不同运动强度对糖尿病大鼠血清骨代谢生化指标的影响 [J]. 中国运动医学杂志 ,2009,28(5):522-525.

[19] 陈璐璐 , 肖方喜 . 胰岛素抵抗与非酒精性脂肪性肝病 [J]. 临床内科杂志 ,2008,25(11):725-727.

[20] KISTLER KD, BRUNT EM, CLARK JM, et al. Physical activity recommendations, exercise intensity, and histological severity of nonalcoholic fatty liver disease. Am J Gastroenterol. 2011;106(3): 460-468; quiz 469.

[21] HORIUCHI S. The liver is the main site for metabolism of circulating advanced glycation end products. J Hepatol. 2002;36(1):123-125.

[22] 王付 . 四逆散加味辨治肝纤维化的探索与实践 [J]. 中医药通报 , 2011,10(6): 29-30.

[23] PERSEGHIN G, LATTUADA G, DE COBELLI F, et al. Habitual physical activity is associated with intrahepatic fat content in humans. Diabetes Care. 2007;30(3):683-688.

[24] 冷超 , 李大威 , 李强 . 不同强度的运动联合葛根素对非酒精性脂肪肝大鼠模型的治疗及其机制研究 [J]. 中华中医药学刊 ,2018,36(2): 452-455.

[25] 展玉涛 , 陈颖伟 . 肝星状细胞与肝纤维化 [J]. 临床肝胆病杂志 ,2000, 16(2): 71-73.

[26] SAFADI R, FRIEDMAN SL. Hepatic fibrosis-role of hepatic stellate cell activation. MedGenMed. 2002;4(3):27.

[27] PARADIS V, PERLEMUTER G, BONVOUST F, et al. High glucose and hyperinsulinemia stimulate connective tissue growth factor expression: a potential mechanism involved in progression to fibrosis in nonalcoholic steatohepatitis. Hepatology. 2001;34(4 Pt 1):738-744.