股骨头坏死血运重建与内部微观结构改变的关系

https://doi.org/10.12307/2022.422
投稿日期：2021-04-02
送审日期：2021-04-08
采用日期：2021-05-12
在线日期：2021-09-27
中图分类号：
R459.9；R318；R445
文章编号：
2095-4344(2022)09-01323-06
文献标识码：A

李 获[1]，王 鹏[1]，高健明[2]，蒋浩然[2]，鲁晓波[1]，彭 江[2]

文章快速阅读：

文章特点—

△采用动态增强磁共振成像 (DCE-MRI) 和病理结合的方法研究股骨头坏死发生发展过程中内部骨微观结构变化及血流灌注改变情况，对进一步认识股骨头坏死病理生理过程以及塌陷的防治具有重要意义。

对象：
选择 18 例股骨头坏死患者股骨头 DCE-MRI 影像资料。

方法：
在股骨头坏死患者的坏死区、修复反应区和正常区画出感兴趣区，对于每个感兴趣区，得到相应的对比剂时间－浓度变化曲线。

观察指标：
计算不同区域对应曲线半定量参数 (峰值强度、达峰时间、曲线下面积，初始斜率等)，并与对应的病理结果对比。

结论：
(1) 股骨头坏死修复反应区血流灌注较其他区域明显增加；
(2) 血流灌注的增加，加速了这一区域骨小梁的吸收，这和股骨头坏死塌陷的发生有着重要的相关性。

文题释义：

动态增强磁共振成像：可通过获取增强前的基线图像及静脉注射钆对比剂后连续多期的高时间分辨率的图像，计算随时间变化的MRI信号强度，来反映感兴趣区组织中对比剂的动态增强特性，其不仅能评估组织的血流情况，还能提供多个微循环的参数来量化反映组织的病理生理过程。

摘要

背景：股骨头坏死的病理特点之一是股骨头血运受损，随后导致骨坏死、股骨头内微骨折的发生。股骨头坏死确切的病理生理机制尚不完全清楚，但普遍认为与骨内循环中断和最终骨组织死亡紧密相关。股骨头坏死主要包括缺血的发生以及随后启动的修复过程，但很少有文献对其发生发展过程中两者之间的关系进行探索。

目的：使用动态增强MRI分析股骨头坏死修复过程中血流灌注的变化情况，从而明确股骨头坏死修复反应过程中血流灌注变化规律及内部骨微观结构变化之间的关系。

方法：采用动态增强MRI技术，对每名受试者进行动态MRI扫描，在股骨头坏死患者的坏死区、修复反应区和正常区(股骨颈或大转子)画出感兴趣区。对于每个感兴趣区，得到相应的对比剂浓度，并计算对应曲线半定量参数(峰值强度、达峰时间、曲线下面积、初始斜率等)。使用origin软件进行数据处理，分别获得股骨头坏死患者感兴趣区的对比剂数据，同时将对比剂统计结果与相应病理结果相对比，探究不同分期股骨头坏死内部结构的变化规律。

结果与结论：①对比剂结果显示，股骨头坏死修复反应区对比剂浓度较其他区域明显增加($P < 0.05$)；②造影浓度变化曲线结果表明，修复反应区峰值、曲线下面积以及斜率都较其他区域明显增加($P < 0.05$)，且随着疾病的进展以及塌陷的发生，这一差距更加明显；③组织学分析表明，塌陷前修复反应区骨小梁结构连续性尚可，随着塌陷的发生，骨小梁吸收增加，且周围存在大量纤维肉芽组织和新生血管；④提示股骨头坏死修复反应区血流灌注较其他区域明显增加，随着塌陷的发生，修复反应区血流灌注增加更加明显；修复反应区血流灌注的增加，加速了这一区域骨小梁的吸收，这和股骨头坏死塌陷的发生有着重要的相关性。

关键词：股骨头坏死；动态增强MRI；骨小梁结构；病理；修复反应；新生血管

缩略语：动态增强磁共振成像：Dynamic contrast-enhancement magnetic resonance imaging，DCE-MRI

Relationship between revascularization and internal microstructure changes in osteonecrosis of the femoral head

Li Huo[1], Wang Peng[1], Gao Jianming[2], Jiang Haoran[2], Lu Xiaobo[1], Peng Jiang[2]

[1]Department of Bone and Joint Surgery, Affiliated Hospital of Southwest Medical University, Luzhou 646000, Sichuan Province, China; [2]Institute of Orthopedics, General Hospital of Chinese People's Liberation Army, Beijing Key Laboratory of Orthopedic Regenerative Medicine, Key Laboratory of Orthopedic War Trauma of the Whole Army, Beijing 100853, China

[1] 西南医科大学附属医院骨与关节外科，四川省泸州市 646000；[2] 中国人民解放军总医院骨科研究所，骨科再生医学北京市重点实验室，全军骨科战创伤重点实验室，北京市 100853

第一作者：李获，男，1994 年生，四川省自贡市人，汉族，西南医科大学在读硕士，主要从股骨头坏死方面的研究。

通讯作者：彭江，博士，研究员，中国人民解放军总医院骨科研究所，骨科再生医学北京市重点实验室，全军骨科战创伤重点实验室，北京市 100853

并列通讯作者：鲁晓波，教授，主任医师，西南医科大学附属医院骨与关节外科，四川省泸州市 6460005

https://orcid.org/0000-0002-0470-9290 (李获)

基金资助：国家自然科学基金 (81972047)，项目负责人：彭江

引用本文：李获，王鹏，高健明，蒋浩然，鲁晓波，彭江 . 股骨头坏死血运重建与内部微观结构改变的关系 [J]. 中国组织工程研究，2022，26(9):1323-1328.

Li Huo, Master candidate, Department of Bone and Joint Surgery, Affiliated Hospital of Southwest Medical University, Luzhou 646000, Sichuan Province, China
Corresponding author: Peng Jiang, MD, Researcher, Institute of Orthopedics, General Hospital of Chinese People's Liberation Army, Beijing Key Laboratory of Orthopedic Regenerative Medicine, Key Laboratory of Orthopedic War Trauma of the Whole Army, Beijing 100853, China
Co-corresponding author: Lu Xiaobo, Professor, Chief physician, Department of Bone and Joint Surgery, Affiliated Hospital of Southwest Medical University, Luzhou 646000, Sichuan Province, China

Abstract
BACKGROUND: One of the pathological features of osteonecrosis of the femoral head is damage to the blood circulation of the femoral head, which leads to osteonecrosis and microfracture of the femoral head. The exact pathophysiological mechanism is not completely clear, but it is generally believed that it is closely related to interruption of the intraosseous circulation and death of the bone tissue. Osteonecrosis of the femoral head mainly includes ischemia and the subsequent repair process. However, few studies have explored the relationship between ischemia and repair in occurrence and development of osteonecrosis of the femoral head.
OBJECTIVE: To analyze changes in blood perfusion during the repair of osteonecrosis of the femoral head through dynamic contrast enhanced-MRI and thereby to clarify the changes in blood perfusion and the corresponding internal microstructure during osteonecrosis of the femoral head repair.
METHODS: Dynamic contrast enhanced-MRI technique was used to scan each subject. Region of interest was drawn in the necrotic area, repair reaction area and normal area (femoral neck or greater trochanter) of osteonecrosis of the femoral head patients. For each region of interest, we got the corresponding contrast medium concentration, and calculated the semi-quantitative parameters of the corresponding curve (peak intensity, peak time, area under the curve, and initial slope). The "origin" software was used for data processing, the contrast media data of the region of interest of patients with osteonecrosis of the femoral head was obtained, and the statistical results of the contrast medium were compared with the results of optical microscope on the corresponding decalcified sections to explore the changes of the internal structure of osteonecrosis of the femoral head in different stages.
RESULTS AND CONCLUSION: (1) The statistical analysis showed that the average concentration of contrast medium in the repair reaction area of osteonecrosis of the femoral head was significantly higher than that in other areas ($P < 0.05$). (2) The statistical analysis showed that the maximum peak intensity value, area under the curve and initial slope of curve of concentration of contrast medium were significantly higher than those in other areas ($P < 0.05$). With the progression of the disease and the occurrence of collapse, this gap was more obvious. (3) Histological analysis showed that the bone trabecular structure in the reparative reaction area was continuous before collapse. With the occurrence of collapse, trabecular absorption increased, surrounded by a large amount of fibrous granulation tissue and neovascularization. (4) The results showed that the blood perfusion in the repair reaction area of osteonecrosis of the femoral head is significantly higher than that in other areas, and the increase in blood perfusion in the repair reaction area becomes more obvious with the occurrence of collapse. The increase in blood perfusion in the repair reaction area accelerates trabecular absorption in this area, which is closely related to the occurrence of osteonecrosis and collapse of the femoral head.
Key words: osteonecrosis of the femoral head; dynamic contrast enhanced MRI; trabecular microstructure; pathology; reparative reaction; neovascularization

Funding: *the National Natural Science Foundation of China, No. 81972047 (to PJ)*
How to cite this article: *LI H, WANG P, GAO JM, JIANG HR, LU XB, PENG J. Relationship between revascularization and internal microstructure changes in osteonecrosis of the femoral head. Zhongguo Zuzhi Gongcheng Yanjiu. 2022;26(9):1323-1328.*

0 引言 Introduction

股骨头坏死也被叫做股骨头缺血性坏死或者无菌性坏死，是骨科常见的会导致严重后果的疾病，目前国内非创伤性股骨头坏死患者累积已达 812 万，男性多于女性 [1]，随着病情进展，如果没有进行及时治疗，或者保髋手术失败，则必须进行全髋关节置换 [2]。关节面的塌陷是该病病程的一个重要转折点，如果在关节发生塌陷之前进行有效的干预，保髋手术有很高的成功率。股骨头坏死的治疗具有一定的挑战性，其发病机制尚不清楚，目前研究发现其主要病因包括骨髓间充质干细胞供血不足、脂质代谢紊乱、炎症因素和成骨能力降低等 [3-4]。对其病理生理学的研究有助于更好地了解股骨头坏死的发生发展过程，从而指导医生制定相应的治疗方案。

骨坏死的诊断是基于 MRI 对坏死组织修复反应的检测，MRI 相对于 X 射线片对软组织如软骨的成像能力、以及进行髋关节血管化和灌注功能方面更具优势。使用动态增强技术的 MRI 可以提供股骨头灌注状态的信息，即确定疾病的阶段，如缺血或血运重建等信息 [5]。之前的研究表明，MRI 上对比剂信号的增强是由于坏死区周围的局灶性炎症浸润、纤维细胞和活的修复肉芽组织的存在 [6-8]。之前的研究大多数着重于影像学改变，研究发现股骨头坏死发生之后股骨头内血流明显减少 [9]，但对其具体变化规律尚无具体研究，同时缺少与之相对应的病理学证据来证实这一变化过程。同时，目前对于股骨头坏死内部微观结构的研究多为股骨头坏死晚期标本 [10]，此时股骨头已发生塌陷。股骨头坏死是一个动态发展过程，塌陷前后内部结构差别较大，因此之前的研究尚未明确股骨头坏死修复过程中及塌陷前后血流灌注变化，与周围组织和微观结构之间的关系。

动态增强磁共振成像 (Dynamic contrast-enhancement magnetic resonance imaging，DCE-MRI) 能够定量评估病变部位状态，当对比剂进入组织时，它会改变组织的 MRI 信号强度；当对比剂被运出组织后，MRI 信号强度恢复到其基准值。之前的研究通过使用 DCE-MRI 技术在阐明骨坏死的发病机制方面取得了较好的结果 [11]，但并未对股骨头坏死发生发展过程中血流灌注变化情况进行量化评估。通过使用适当的数学模型分析相关联的时间信号强度曲线，然后分析每个感兴趣区域血流、血管通透性等相关的生理参数从而获得相应的血流灌注信息。采用 DCE-MRI 技术检查股骨头坏死塌陷前后股骨头不同区域血流灌注改变情况，同时采用光学显微镜对股骨头切片进行分析，明确骨坏死的修复过程中血流灌注和微观结构变化情况，为正确认识股骨头坏死发生发展过程提供指导。作者猜测，在股骨头坏死的早期阶段，由于髓内压力升高，在股骨近端出现了血流停滞；随着病情的进展，股骨头的血流灌注增加，修复反应启动，部分区域修复反应活跃肉芽组织增加，新生血管长入，而修复反应的启动可能加速了股骨头坏死塌陷的发生。

1 对象和方法 Subjects and methods

1.1 设计 临床病例对比试验，采用独立样本 *t* 检验比较各区和其他区在峰值强化、峰值增强率、曲线下面积方面的差

异，使用 Spearman 等级相关系数来评估年龄、体质量等因素和髋关节强化百分比之间的关系。

1.2 时间及地点 试验于 2015 年 12 月至 2017 年 6 月在中国人民解放军总医院放射科核磁室 5 号机房完成。

1.3 对象 此次试验经解放军总医院伦理委员会批准，批准号：伦审第 S2020-371-01 号。以 2015 年 12 月至 2017 年 6 月于中国人民解放军总医院就诊的 18 例股骨头坏死患者为研究对象，其中男 15 例，女 3 例；年龄 19–53 岁，平均 37 岁；右侧 8 例，左侧 10 例；体质量指数 (29.70±5.14) kg/m^2。所有样本依照国际骨坏死与循环协会 (ARCO) 分期均为 ARCO Ⅱ，Ⅲ期患者，其中 ARCO Ⅱ期 10 髋，ARCO Ⅲ期 8 髋。所有 ARCO Ⅲ期患者标本均为髋关节置换术中获得，ARCO Ⅱ期患者病理标本为患者行髓芯减压术时获得。患者均完成了 MRI、X 射线片、CT 等影像学检查。

纳入标准：所有患者在入院前均伴有患侧髋部的疼痛或活动受限，并经影像学检查诊断为股骨头坏死。所有股骨头坏死患者均为非创伤性股骨头坏死，发病原因包括酗酒、类固醇治疗和特发性股骨头坏死等。

排除标准：排除髋关节肿瘤或结核、色素沉着绒毛结节性滑膜炎、化脓性关节炎、类风湿关节炎、骨关节炎等可能影响最终实验结果的因素。

1.4 方法

1.4.1 MRI 检测方法 所有患者采用 GE 3.0T(DISCOVERY MR 750，GE Healthcare)MRI 扫描，通过静脉注射小分子顺磁性对比剂。采用快速 T1WI 序列对兴趣区进行连续动态扫描，具体参数如下：MRA(TR=34 ms，TE=3.1 ms，FOV=24 cm，matrix=512×128，层厚 1 mm)；3D pCASL(TR=4590/PLD=1.5 s，5 285 ms/PLD=2.5 s，TE=10.5 ms，FOV=24 cm，层厚 =4.0 mm，层数 =36，NEX=2)；DSC PWI(TR=1 500，TE=16.7，回波链 =1，带宽为 250 kHz，FOV=24 cm×24 cm，层厚 =4.0 mm，层数 = 36，扫描开始及结束位置对应 ASL 序列位置及层面，保持 DSC 与 3D pCASL 做到同层面扫描)。总扫描时间约 4 min 30 s。使用 MRI 机配套高压注射器注射对比剂 Gd-DTPA(剂量 0.1 mmol/kg)，注射速率 3–5 mL/s，套管针经肘前静脉注射。

1.4.2 后续处理 使用 GE Advantage Workstation FUNCTOOL 4.5.1 软件进行数据后处理。按照以前研究中使用的可重复性方法绘制感兴趣区 [12]，获得感兴趣区内所有像素点的时间 – 信号强度曲线，通过 origin 软件进行数据分析，获取感兴趣区内组织微循环灌注或血流动力学参数。DCE-MRI 常用的影像数据分析模式包括定量分析和半定量分析。半定量分析直接观察分析感兴趣区内的时间 – 信号强度曲线特征，获取反映对比剂流入、流出快慢和多少的定量参数，数据处理过程相对简单。常用的参数包括最大增强指数、初始曲线下面积、达峰时间、正性增强积分、最大上升斜率、最大相对信号强化率、流入速率、流出速率等。选择股骨头坏死患者的核磁影像坏死区最大时的序列，对照相应的 X 射线片和 CT 影像画出 6 个感兴趣区，大小 20 mm^2，见**图 1A–C**，其中 2 个在坏死区内，2 个在修复反应区，2 个在正常区 (股骨头、股骨颈和大转子)，同时得到相应的对比剂变化曲线，见**图 1D**。通过计算得到每个区域的平均时间 – 强度增强曲线，见**图 1E**。对所获得的曲线，得到以下 3 个参数：即曲线下面积、达峰时间、最大峰值强度值，见**图 1F**。根据信号强度曲线记录峰值强化和峰值增强时间，计算从时间 0 到增强峰值时间的平均增强速率，即斜率。

1.4.3 骨组织标本处理 采用切骨机 (EXAKT312，德国 EXAKT 公司)，将完整股骨头分切为 2.0–3.0 mm 厚的薄片，然后用体积分数 4% 的中性甲醛固定 72 h，之后 PBS 冲洗 24 h，放入 EDTA 脱钙液脱钙。脱钙完成后进行梯度乙醇脱水、二甲苯透明，石蜡包埋。使用病理切片机 (REM-710，日本 YAMATO) 切取 5 μm 厚病理切片行苏木精 – 伊红染色。

1.5 主要观察指标 采用 M8 全景扫描系统进行切片微观结构观察，分析不同区域骨小梁形态结构、新生血管面积及其与周围软组织的关系。

1.6 统计学分析 使用 SPSS 19.0 统计软件进行所有统计分析，定量变量用 $\bar{x}\pm s$ 来描述，比较各区和其他区在峰值强化、峰值增强率、曲线下面积方面的差异采用独立样本 t 检验。使用 Spearman 等级相关系数来评估年龄、体质量等因素和髋关节强化百分比之间的关系。$P < 0.05$ 为差异有显著性意义。

2 结果 Results

2.1 参与者数量分析 共纳入 18 例股骨头坏死患者，其中右髋 8 例，左髋 10 例，每个病例分别选择修复反应区、坏死区、正常区对比剂变化浓度进行测量。18 例患者全部进入结果分析，无脱落。

2.2 试验流程图 见**图 2**。

2.3 DCE-MRI 测定结果 对每位受试者的影像数据进行处理，并对不同区域对比剂时间 – 强度曲线进行分析，结果显示髋关节的对比剂信号表现为早期、快速地增强，尤其是修复反应区，对比剂较其他区域明显增加，见**图 3**。股骨头坏死患者修复反应区较正常区和坏死区对比剂平均值、曲线下面积、最大峰值强度明显增加 ($P < 0.05$)，而达峰时间未见明显差异。随着塌陷的发生，ARCO Ⅲ期患者修复反应区对比剂平均值、曲线下面积、最大峰值强度较 ARCO Ⅱ期修复区也有明显增加，见**图 4**。

2.4 组织学染色观察结果 见**图 5**。

组织学研究发现 ARCO Ⅱ期及 ARCO Ⅲ期标本坏死区骨小梁结构变细，组织结构紊乱，失去原有结构和连续性，小梁内存在大量空骨陷窝，小梁周围可见多核破骨细胞 (图 5A，D)。ARCO Ⅱ期股骨头修复反应区骨小梁部分吸收，但结构尚完整，小梁周围存在大量肉芽组织和炎性细胞 (图 5B)；而 ARCO Ⅲ期股骨头修复反应区骨小梁大部分已被吸收，大量炎性细胞浸润肉芽组织生成，同时伴有大量新生血管生成 (图 5E) 正常区骨小梁结构基本完整，厚度均匀，骨髓腔造血组织、脂肪细胞及骨细胞相对正常 (图 5C，F)。

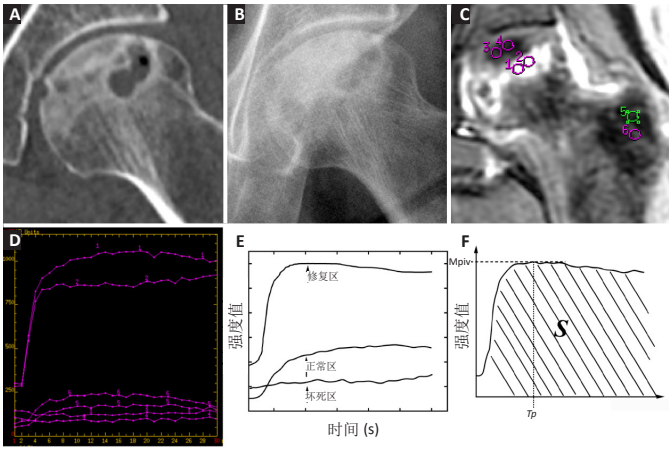

图注：图 A 为股骨头坏死患者 CT；B 为股骨头坏死患者 X 射线片；C 为不同区域选取兴趣区；D 为对应兴趣区血流变化图 (为对比剂原始图，基于兴趣区像素值变化统计)；E 为拟合后各兴趣区对比剂时间 – 强度增强曲线变化规律；F 示时间 – 强度增强曲线计算出的 3 个新参数：即最大峰值强度 (Mpiv)、达峰时间 (Tp)、曲线下面积 (*S*)

图 1 ｜股骨头坏死影像学表现及对比剂数据采集示意图

Figure 1 ｜ Schematic diagram of imaging manifestations of osteonecrosis of the femoral head and contrast media data collection

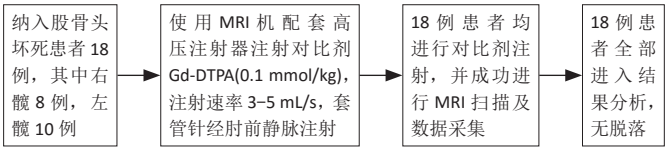

图 2 ｜试验流程图

Figure 2 ｜ Trial flow chart

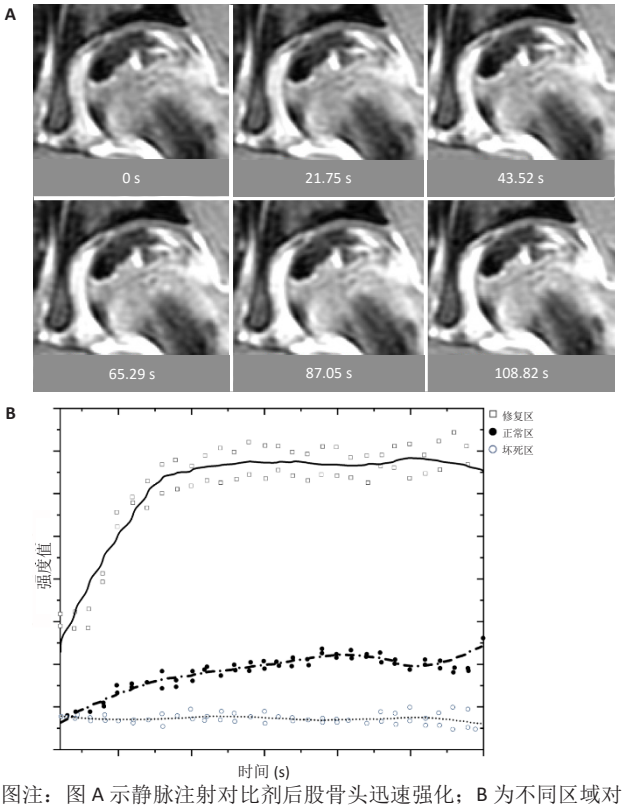

图注：图 A 示静脉注射对比剂后股骨头迅速强化；B 为不同区域对比剂时间变化曲线，可见坏死区几乎无对比剂灌注，而修复反应区对比剂灌注随时间明显增加，说明修复反应区存在大量血管结构

图 3 ｜股骨头坏死不同区域对比剂变化规律

Figure 3 ｜ Changes of contrast media in different areas of osteonecrosis of the femoral head

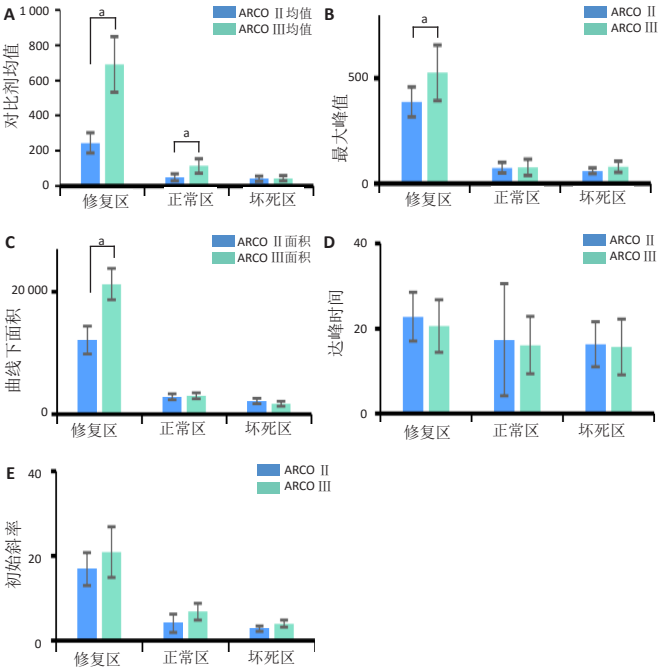

图注：图 A 示对比剂均值，B 示最大峰值，C 示曲线下面积，D 示达峰时间，E 示初始斜率，各指标是基于电脑自动生成的对比剂 (像素点) 变化曲线生成，因此无数据单位。图 A–C 显示塌陷前后修复反应区对比剂相比，差异有显著性意义，$^{a}P < 0.05$；说明塌陷后修复反应区有着更为丰富的血流灌注；图 D–E 显示塌陷前后对比剂到达各个区域的时间没有差异

图 4 ｜股骨头坏死患者对比剂变化定量分析

Figure 4 ｜ Quantitative analysis of contrast medium changes in patients with osteonecrosis of the femoral head

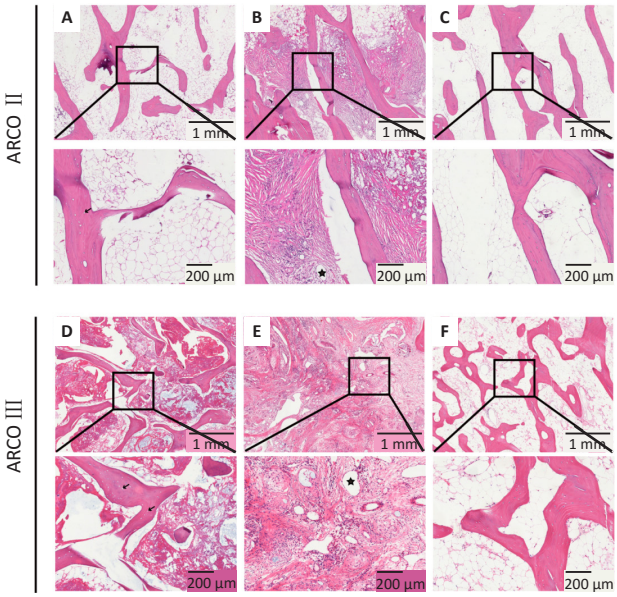

图注：图 A 为 ARCO Ⅱ期坏死区，B 为 ARCO Ⅱ期修复区，C 为 ARCO Ⅱ期正常区，D 为 ARCO Ⅲ期坏死区，E 为 ARCO Ⅲ期修复区，F 为 ARCO Ⅲ期正常区 (标尺 =1 mm)，黑色箭头所指为空骨陷窝；五角星所在为新生血管。图 A–C 显示各区域骨小梁结构差异并不明显，说明塌陷前骨小梁结构没有明显吸收；而图 D–E 显示塌陷后正常区和坏死区骨小梁结构尚可，而修复反应区已无明显骨小梁结构，同时伴有大量新生血管生成，意味着新生血管与骨小梁的吸收之间有着密切的联系

图 5 ｜不同分期股骨头坏死病理结果

Figure 5 ｜ Pathological results of osteonecrosis of the femoral head in different stages

3 讨论 Discussion

股骨头坏死是一种发病机制尚不明确的疾病。病理过程主要包括缺血的发生以及骨细胞和骨髓成分的死亡，随后的修复过程包括死骨吸收和新骨形成，然而随之而来的修复过程通常不能产生令人满意的结果[13]，这常常导致股骨头坏死塌陷的发生。虽然股骨头坏死确切的修复反应机制尚不清楚，但修复过程与骨内血管系统和成破骨细作用密切相关[14]。以往的研究认为血管长入是组织修复所必需的，血管内皮生长因子的产生是骨修复过程中血管生成和成骨的主要调节因子[15]。作者发现在股骨头坏死发生发展过程中，股骨头坏死患者的修复反应区股骨头血流灌注发生了明显改变，修复反应区对比剂峰值较其他区域明显增加，且随着塌陷的发生，峰值强度也随之升高，这说明修复反应区血流灌注较其他部位明显增加，塌陷发生后这一增强现象更加明显；病理学研究发现在修复反应区伴有大量的新生血管生成。

血管生成与骨小梁和小梁间组织的组织学特征密切相关。DCE-MRI 对于评估组织机体内部血管生成及血流变化有着明显的优势，大量的文献表明造影的变化能直接反映相应区域血流灌注的变化规律[16-17]。DCE-MRI 研究结果显示股骨头坏死修复反应区对比剂较其他区域明显增加，且随着塌陷的发生这一差距更加明显，说明 ARCO Ⅲ期较 ARCO Ⅱ期股骨头坏死患者的股骨头坏死修复反应区血流灌注更加丰富，修复反应更为剧烈。有研究通过对骨坏死标本进行染色观察到在修复反应区有明显的血管内皮生长因子和抗酒石酸酸性磷酸酶阳性细胞染色，而坏死区内几乎没有抗酒石酸酸性磷酸酶阳性细胞，且随着疾病的进展，抗酒石酸酸性磷酸酶阳性细胞在修复反应界面逐渐增多[18-19]。据此推测，股骨头坏死发生之后由于修复反应的启动，大量新生血管形成的同时，伴随着新的血流灌注，血流灌注的同时带来大量成破骨细胞对坏死部位进行骨的修复。一般说来，生成具有良好力学特性的新骨往往经历成骨细胞的增殖与分化、类骨质形成、骨质矿化等一系列过程，时间需要 3 个月左右，而破骨细胞仅需约 3 周就会显著影响骨小梁的力学强度[20]。因此在修复反应过程中必然会出现骨小梁力学强度的降低，在正常力学载荷作用下就可导致股骨头塌陷的发生，这说明股骨头坏死的修复反应过程是股骨头坏死塌陷的重要原因。同时在坏死区发现血流灌注一直处于较低水平，说明坏死区在股骨头坏死整个过程均无有效修复，病理结果显示该区域骨小梁部分吸收，然而相对于 ARCO Ⅲ期修复反应区骨小梁来说，骨小梁结构尚可，这也说明血流灌注之后的修复反应对于骨小梁吸收是一个加速的过程，血流灌注较低的区域骨小梁结构保存较为完整。通过对不同分期患者的组织病理学研究分析发现骨坏死标本修复反应区以活跃的修复过程为特征，血管结缔组织长入骨髓间隙，塌陷前各区域小梁结构基本完整。而随着塌陷的发生，ARCO Ⅲ期股骨头坏死患者修复反应区已无明显骨小梁结构，只有大量纤维肉芽组织填充，组织病理学结果证实了作者这一猜想，说明血流灌注和股骨头坏死塌陷的发生存在紧密的联系。

作者的前期研究发现，股骨头坏死存在两种不同的修复方式，破骨性修复表现为死的骨小梁大范围改建，原有的骨小梁被吸收，整个骨坏死修复过程表现为“爬行替代”的过程，即在骨生成的过程中，破骨快于成骨，原有骨质先吸收，而后新骨形成。成骨性骨修复表现为原有骨小梁结构保持完整，在小梁间隙之间存在大量新生骨质，与原有骨小梁整合在一起共同持重[21]。因此作者提出抑制破骨细胞活性，保护原有骨小梁结构，将破骨性骨修复转变为成骨性骨修复，避免骨坏死在修复过程中骨小梁力学强度的降低，这有望成为治疗股骨头坏死和预防塌陷的有效方法。双膦酸盐是一类焦膦酸盐的类似物，与焦磷酸一样，能紧密地吸附在羟磷灰石的表面，但不像焦磷酸易被焦磷酸酯酶降解，有文献报道其可促进破骨细胞凋亡从而抑制破骨细胞介导的骨吸收活动，并且能够抑制成骨细胞和骨细胞的凋亡[22]。因此这种药物不仅可以刺激和引导骨重建达到足够的爬行替代，而且还可以在修复反应过程中保护股骨头原有的结构完整性。目前已有文献报道，阿仑膦酸盐可防止血运重建过程中坏死骨的吸收而不损害新骨的形成[23]，这对于股骨头坏死塌陷的防治具有良好的应用前景。但应该注意的是，在放射学早期使用双膦酸盐对股骨头坏死修复效果最好，因为在放射学晚期，坏死的小梁骨大部分已被吸收，股骨头力学性能可能已经发生变化[24]。

缺血再灌注损伤引起的组织损伤分为缺血损伤和再灌注损伤两部分，器官血流量减少后导致缺氧和营养不良，长时间的缺血后，细胞的代谢产物被保留下来，导致代谢性酸中毒，进而产生一系列病理生理反应，包括线粒体功能障碍、钙超载、白细胞浸润、能量 (ATP) 耗竭都与缺血再灌注损伤有关。血流重新灌注恢复后随之而来的炎症反应及氧的再到达所产生的毒性活性氧进一步加重这个过程[25-27]。股骨头坏死可能与多种因素造成的循环障碍有关，其中一个主要原因是通过血管内皮细胞损伤和微血管血栓等机制减少股骨血流灌注[28-30]，最终导致股骨头坏死的发生，而骨坏死的自我修复过程和血管的再生密切相关。通过 DCE-MRI 造影和组织病理学研究发现，其修复过程是主要体现在修复区再血管化过程，并且随着疾病的进展，修复区血流灌注程度不断增加。作者推测骨坏死发生到修复的过程与组织的缺血再灌注损伤有类似之处，新生血管长入伴随大量的血流灌注，随之产生的一系列炎症反应和活性氧的累积对于加速疾病的进展有一定的相关性，这可能是抗凝、增加纤溶、扩张血管与降脂等药物的使用对于骨坏死治疗有一定效果的原因[31]。

与既往的研究相比，此次研究通过 DCE-MRI 和组织病理学研究明确了股骨头坏死在发生发展过程中血流灌注和内部微观结构的变化规律，股骨头坏死是一个动态发展过程，作者发现股骨头坏死不同时期、不同部位的自我修复方式可能不同，且塌陷前后的修复反应程度也有差异。

同时，此次研究还存在一些不足，以 ARCO 分期来为不同时期股骨头坏死患者分组，但是缺少 ARCO Ⅰ期患者作为

研究对象，此次试验以自身正常区作为对照，缺少完全正常患者作为对照组，此外，缺少如 CD31、成破骨细胞等特殊染色法来支持作者的研究结果。

总之，此次研究发现股骨头坏死修复反应区血流灌注较其他区域明显增加，同时病理学结果显示对应区域的血管生成也较其他区域明显增加。随着疾病的进展以及塌陷的发生，修复反应区对比剂峰值明显增加，病理研究发现，灌注增加的同时修复反应区骨小梁吸收程度也增加。因此，股骨头坏死骨结构破坏和塌陷的发生可能是坏死之后修复反应的结果，维持股骨头坏死患者坏死区原有骨小梁结构，改变修复反应区的成骨方式，对于预防股骨头坏死塌陷的发生具有重要意义。

作者贡献：彭江教授、鲁晓波教授负责试验设计、评估、审校，李获负责试验实施、成文，王鹏、高健明负责评估，蒋浩然负责数据统计分析。

经费支持：该文章接受了“国家自然科学基金 (81972047)”的资助。所有作者声明，经费支持没有影响文章观点和对研究数据客观结果的统计分析及其报道。

利益冲突：文章的全部作者声明，在课题研究和文章撰写过程中不存在利益冲突。

机构伦理问题：该临床研究的实施符合《赫尔辛基宣言》和解放军总医院医院对研究的相关伦理要求 (批准号：S2020–371–01，审批时间：2020–11–26)。

知情同意问题：参与试验的患病个体及其家属为自愿参加，均对试验过程完全知情同意，在充分了解治疗方案的前提下签署了“知情同意书”。

写作指南：该研究遵守《观察性临床研究报告指南》(STROBE 指南)。

文章查重：文章出版前已经过专业反剽窃文献检测系统进行 3 次查重。

文章外审：文章经小同行外审专家双盲外审，同行评议认为文章符合期刊发稿宗旨。

生物统计学声明：该文统计学方法已经中国人民解放军总医院生物统计学专家审核。

文章版权：文章出版前杂志已与全体作者授权人签署了版权相关协议。

开放获取声明：这是一篇开放获取文章，根据《知识共享许可协议》“署名 – 非商业性使用 – 相同方式共享 4.0”条款，在合理引用的情况下，允许他人以非商业性目的基于原文内容编辑、调整和扩展，同时允许任何用户阅读、下载、拷贝、传递、打印、检索、超级链接该文献，并为之建立索引，用作软件的输入数据或其它任何合法用途。

4 参考文献 References

[1] 赵德伟 , 胡永成 , 李子荣 . 中国成人股骨头坏死临床诊疗指南 (2020)[J]. 中华骨科杂志 ,2020,40(20):1365-1376.
[2] COHEN-ROSENBLUM A, CUI Q. Osteonecrosis of the Femoral Head. Orthop Clin North Am. 2019;50(2):139-149.
[3] WANG A, REN M, WANG J. The pathogenesis of steroid-induced osteonecrosis of the femoral head: A systematic review of the literature. Gene. 2018;671:103-109.
[4] MONT MA, SALEM HS, PIUZZI NS, et al. Nontraumatic Osteonecrosis of the Femoral Head: Where Do We Stand Today: A 5-Year Update. J Bone Joint Surg Am. 2020;102(12):1084-1099.
[5] WINZENRIETH R, CLAUDE I, HOBATHO MC, et al. Is there functional vascular information in anatomical MR sequences? A preliminary in vivo study. IEEE Trans Biomed Eng. 2006;53(6):1190-1195.
[6] COVA M, KANG YS, TSUKAMOTO H, et al. Bone marrow perfusion evaluated with gadolinium-enhanced dynamic fast MR imaging in a dog model. Radiology. 1991;179(2):535-539.
[7] SIMMONS DJ, DAUM WJ, TOTTY W, et al. Correlation of MRI images with histology in avascular necrosis in the hip. A preliminary study. J Arthroplasty. 1989;4(1):7-14.
[8] SAKAI T, SUGANO N, NISHII T, et al. MR findings of necrotic lesions and the extralesional area of osteonecrosis of the femoral head. Skeletal Radiol. 2000;29(3):133-141.
[9] YAMAMOTO H, UESHIMA K, SAITO M, et al. Evaluation of femoral perfusion using dynamic contrast-enhanced MRI after simultaneous initiation of electrical stimulation and steroid treatment in an osteonecrosis model. Electromagn Biol Med. 2018;37(2):84-94.
[10] MA JX, HE WW, ZHAO J, et al. Bone Microarchitecture and Biomechanics of the Necrotic Femoral Head. Sci Rep. 2017;7(1):13345.
[11] GEITH T, NIETHAMMER T, MILZ S, et al. Transient Bone Marrow Edema Syndrome versus Osteonecrosis: Perfusion Patterns at Dynamic Contrast-enhanced MR Imaging with High Temporal Resolution Can Allow Differentiation. Radiology. 2017;283(2):478-485.
[12] BUDZIK JF, LEFEBVRE G, FORZY G, et al. Study of proximal femoral bone perfusion with 3D T1 dynamic contrast-enhanced MRI: a feasibility study. Eur Radiol. 2014;24(12):3217-3223.
[13] MONT MA, JONES LC, EINHORN TA, et al. Osteonecrosis of the femoral head. Potential treatment with growth and differentiation factors. Clin Orthop Relat Res. 1998;(355 Suppl):S314-335.
[14] TRUETA J. The normal vascular anatomy of the femoral head in adult man. 1953. Clin Orthop Relat Res. 1997;(334):6-14.
[15] RADKE S, BATTMANN A, JATZKE S, et al. Expression of the angiomatrix and angiogenic proteins CYR61, CTGF, and VEGF in osteonecrosis of the femoral head. J Orthop Res. 2006;24(5):945-952.
[16] HAYASHI S, FUJIOKA M, IKOMA K, et al. Evaluation of femoral perfusion in a rabbit model of steroid-induced osteonecrosis by dynamic contrast-enhanced MRI with a high magnetic field MRI system. J Magn Reson Imaging. 2015;41(4):935-940.
[17] YANKEELOV TE, GORE JC. Dynamic Contrast Enhanced Magnetic Resonance Imaging in Oncology: Theory, Data Acquisition, Analysis, and Examples. Curr Med Imaging Rev. 2009;3(2):91-107.
[18] LI W, SAKAI T, NISHII T, et al. Distribution of TRAP-positive cells and expression of HIF-1alpha, VEGF, and FGF-2 in the reparative reaction in patients with osteonecrosis of the femoral head. J Orthop Res. 2009;27(5):694-700.
[19] KIM HK, SANDERS M, ATHAVALE S, et al. Local bioavailability and distribution of systemically (parenterally) administered ibandronate in the infarcted femoral head. Bone. 2006;39(1):205-212.
[20] GOU WL, LU Q, WANG X, et al. Key pathway to prevent the collapse of femoral head in osteonecrosis. Eur Rev Med Pharmacol Sci. 2015;19(15):2766-2774.
[21] FAN M, WANG AY, WANG Y, et al. [A new animal model of osteonecrosis induced by focal alternative cooling and heating insults]. Zhongguo Yi Xue Ke Xue Yuan Xue Bao. 2011;33(4):375-381.
[22] WHITAKER M, GUO J, KEHOE T, et al. Bisphosphonates for osteoporosis--where do we go from here? N Engl J Med. 2012;366(22):2048-2051.
[23] ASTRAND J, ASPENBERG P. Systemic alendronate prevents resorption of necrotic bone during revascularization. A bone chamber study in rats. BMC Musculoskelet Disord. 2002;3:19.
[24] ALMEIDA HV, ESWARAMOORTHY R, CUNNIFFE GM, et al. Fibrin hydrogels functionalized with cartilage extracellular matrix and incorporating freshly isolated stromal cells as an injectable for cartilage regeneration. Acta Biomater. 2016;36:55-62.
[25] PERALTA C, JIMÉNEZ-CASTRO MB, GRACIA-SANCHO J. Hepatic ischemia and reperfusion injury: effects on the liver sinusoidal milieu. J Hepatol. 2013;59(5):1094-1106.
[26] YU L, YANG G, ZHANG X, et al. Megakaryocytic Leukemia 1 Bridges Epigenetic Activation of NADPH Oxidase in Macrophages to Cardiac Ischemia-Reperfusion Injury. Circulation. 2018;138(24):2820-2836.
[27] GOTTLIEB RA. Cell death pathways in acute ischemia/reperfusion injury. J Cardiovasc Pharmacol Ther. 2011;16(3-4):233-238.
[28] ANDERSON PA, JERAY KJ, LANE JM, et al. Bone Health Optimization: Beyond Own the Bone: AOA Critical Issues. J Bone Joint Surg Am. 2019;101(15):1413-1419.
[29] GADDINI GW, GRANT KA, WOODALL A, et al. Twelve months of voluntary heavy alcohol consumption in male rhesus macaques suppresses intracortical bone remodeling. Bone. 2015;71:227-236.
[30] KAHLER-QUESADA AM, GRANT KA, WALTER NAR, et al. Voluntary Chronic Heavy Alcohol Consumption in Male Rhesus Macaques Suppresses Cancellous Bone Formation and Increases Bone Marrow Adiposity. Alcohol Clin Exp Res. 2019;43(12):2494-2503.
[31] PELED E, DAVIS M, AXELMAN E, et al. Heparanase role in the treatment of avascular necrosis of femur head. Thromb Res. 2013;131(1):94-98.

(责任编辑：GD，ZN，ZH)