自体外周血干细胞移植治疗下肢缺血性疾病14例*

杨 辉，施 森，钟 武，孙晓磊，周翔宇，曾 宏，何延政

Transplantation of autologous peripheral blood stem cells for treating lower extremities ischemia in 14 cases

Yang Hui, Shi Sen, Zhong Wu, Sun Xiao-lei, Zhou Xiang-yu, Zeng Hong, He Yan-zheng

Abstract

BACKGROUND: Extremity ischemia disease caused by vascular lesion not only occurrs in arterial trunk, but also combined with microcirculation disturbance. Artery bypass grafting or arteriovenous reversal approaches only relieve obstruction of arterial trunk can not improve microcirculation disturbance. Thus, the clinical effect is poor. Recent research has demonstrated that autologus peripheral blood stem cell transplantation based on endothelial progenitor cells has become a new method to treat lower extremities ischemia.

OBJECTIVE: To evaluate the clinic outcome of autologus peripheral blood stem cell transplantation for treating lower extremities ischemia.

METHODS: A total of 14 patients with 23 legs suffering from severe lower extremities ischemia were collected from Affiliated Hospital of Luzhou Medical College between September 2004 and July 2006. Clinical symptoms showed injured limb pain, cold feeling, intermittent claudication, decreasing skin temperature, weakening or disappearing dorsal artery pulsation of foot, changes of skin color, dermal ulcer, or even toe and foot necrosis. Autologous peripheral blood mononuclear cells were separated to make stem cell suspension, which was intramuscularly injected into injured limb along the distance of 4 cm × 4 cm, 1 mL suspension at each injecting point. The suspension was then multi-intramuscularly injected along the lower extremity arteries. After 12 months, all the clinical data and laboratory findings before and after the transplantation were evaluated conscientiously.

RESULTS AND CONCLUSION: At 12 months after transplantation, limb aching and cold-feeling were relieved, skin temperature was increased, and intermittent claudication distance was lengthened. Five patients with ischemic ulcer of foot had a general healing on their feet. Nine patients received angiography on their lower extremities, and collateral vessels were rich on the injured side of 7 cases. Bone marrow mobilization complication was not observed. One patient had peripheral blood mononuclear cell transplantation complication, behaving severe pain on transplanted site. The painfulness was relieved at three days after transplantation. The results demonstrated that autologous bone marrow stem cell transplantation was a safe, feasible, and selective method for treating lower extremities ischemia.

Yang H, Shi S, Zhong W, Sun XL, Zhou XY, Zeng H, He YZ.Transplantation of autologous peripheral blood stem cells for treating lower extremities ischemia in 14 cases.Zhongguo Zuzhi Gongcheng Yanjiu yu Linchuang Kangfu. 2010;14(19): 3581-3584. [http://www.crter.cn http://en.zglckf.com]

Department of Vascular Surgery, Affiliated Hospital of Luzhou Medical College, Luzhou 646000, Sichuan Province, China

Yang Hui★, Master, Associate professor, Department of Vascular Surgery, Affiliated Hospital of Luzhou Medical College, Luzhou 646000, Sichuan Province, China
yh65011@163.com

Received: 2010-02-23
Accepted: 2010-03-23

摘要

背景：血管病变引起的肢体缺血性疾病不仅仅是肢体动脉主干发生病变，还常常伴有微循环障碍，通常所采用的动脉搭桥或动静脉转流术只能解决主干动脉阻塞，不能改善微循环障碍，因而其临床效果并不十分理想。近年来，基于内皮祖细胞的自体外周血干细胞移植已成为治疗此类疾病的新方法。

目的：观察自体外周血干细胞移植对下肢缺血性疾病的治疗效果。

方法：选择2004-09/2006-07在泸州医学院附属医院住院经下肢血管造影确诊的下肢动脉症闭塞患者14例，共23条患肢，临床表现为患肢痛，冷感，间歇性跛行，皮温降低，足背动脉搏动减弱或消失，皮色发生变化及皮肤溃疡，严重者趾或足坏死破溃。采用血细胞分离机采集自身外周血单个核细胞制成干细胞混悬液，于患肢一次性按4 cm ×4 cm间距做干细胞混悬液肌肉注射，每点注射1 mL，沿缺血下肢动脉走行采取多点肌肉注射。12个月后对移植前后临床症状主观指标和辅助检查客观指标进行评估。

结果与结论：自体外周血干细胞移植后12个月患者肢体疼痛、患肢冷感明显减轻，皮肤温度升高，间歇跛行距离延长。5例缺血性足溃疡患者的足部创面基本愈合。9例实施了下肢血管造影检查，其中7条患肢侧支血管丰富。未见骨髓动员并发症，1例患者发生外周血单个核细胞移植并发症，患肢移植部位剧烈疼痛，所有疼痛均于移植后第3天缓解。提示自体外周血干细胞移植对于下肢缺血性疾病是一种安全、可行、可选择的治疗方式。

关键词：自体外周血干细胞；下肢缺血性疾病；干细胞移植；血管造影；肢体疼痛
doi:10.3969/j.issn.1673-8225.2010.19.034

杨辉，施森，钟武，孙晓磊，周翔宇，曾宏，何延政.自体外周血干细胞移植治疗下肢缺血性疾病14例[J].中国组织工程研究与临床康复，2010，14(19):3581-3584. [http://www.crter.org http://cn.zglckf.com]

泸州医学院附属医院血管外科，四川省泸州市 646000

杨 辉★，男，四川省简阳市人，汉族，1996年重庆医科大学毕业，硕士，副教授，主要从事周围血管外科基础与临床研究。
yh65011@163.com

中图分类号:R394.2
文献标识码:B
文章编号:1673-8225(2010)19-03581-04

收稿日期:2010-02-23
修回日期:2010-03-23
(20100223014/G·H)

0 引言

下肢血管病变常导致足部溃疡或坏疽而截肢致残，严重危害人类健康、降低患者生活质量，血管病变引起的肢体缺血性疾病不仅仅是肢体动脉主干发生病变，还常常伴有微循环障碍，通常所采用的动脉搭桥或动静脉转流术只能解决主干动脉阻塞，不能改善微循环障碍，因而其临床效果并不十分理想。

治疗性血管生成是利用成血管诱导因子或内皮祖细胞，模拟体内血管生成的机制，从而达到促血管新生、改善侧支循环的目的。基于此作者设计本实验对自体骨髓细胞移植促进缺血肢体新生微小血管生成进行研究。自2004-09/2006-07本院应用此法治疗了14例患者，患者移植后取得了较好的近期疗效。

1 对象和方法

设计：回顾性病例分析。

时间及地点：于2004-09/2006-07在泸州医学院附属医院血管外科完成。

对象：选择2004-09/2006-07在本院住院经下肢血管造影确诊的下肢动脉症闭塞患者14例，共23条患肢；男13例，女1例；年龄35~41岁，平均38岁，病程1~5年。患者对治疗方案均知情同意，且得到医院伦理道德委员会批准。

病例选择：下肢血管造影或磁共振显示腘动脉以下闭塞及膝关节以下没有流出道，以及诊断为结节性多动脉炎及雷诺病者。除外有恶性疾病患者，严重心脑肺功能衰竭不能耐受者，以及移植部位有感染者。

血栓闭塞性脉管炎12例，结节性多动脉炎1例，雷诺病1例。临床表现为患肢痛、冷感、间歇性跛行、皮温降低、足背动脉搏动减弱或消失、皮色发生变化及皮肤溃疡，严重者趾或足坏死破溃，发展为静息痛3例5条患肢，足部皮肤色泽异常5只，足趾和(或)足部溃疡3只，坏疽1只，合并感染1只。10例为原发性高血压，3例高血压合并糖尿病；其中双下肢病变同时接收外周血单个核细胞移植8例16条患肢，仅单侧接收外周血单个核细胞移植5例5条患肢。

临床表现：按照缺血严重程度分为4期，其中Ⅰ期为间歇性跛行期，有9例16条患肢；Ⅱ期为静息痛期，有2例3条患肢；Ⅲ期为下肢或足部溃疡，有2例3条患肢(5处溃疡)；Ⅳ期为足部坏疽，有1例1条患肢。本组中Ⅱ~Ⅳ期患者均有疼痛感。

移植前检查：下肢动脉造影显示股浅动脉及其以远的动脉全部闭塞有3例(5条患肢)，腘动脉及其以远动脉闭塞有5例(10条患肢)，小腿3条动脉(胫前动脉、胫后动脉和腓动脉)全部闭塞有1例(1条患肢)，仅有1条小腿动脉闭塞有2例(3条患肢)，股浅动脉闭塞或/和腘动脉闭塞而小腿动脉通畅有2例(4条患肢)。

方法：

移植前准备：①前列地尔(北京泰德制药有限公司) 10 μg，1次/d，连用3 d。②红花注射液(山西亚宝药业) 10 mL，1次/d，连用3 d。③自体干细胞动员、采集和保存：重组人粒细胞集落刺激因子450 g/d，皮下注射，连用5 d。第6天用COBE6.1SpectraVersion血细胞分离机采集和分离外周血单个核细胞(干细胞)。细胞浓度(6~10)×10^9个，平均8×10^9个。④移植前均评估：心、肺、肾功能。如果24 h动态心电图显示有明显心肌缺血(S-T段抬高)，行冠状动脉造影，发现有明显病变，行冠状动脉支架植入。

移植方法：采血当天手术，麻醉方式：全麻，患肢一次性按4 cm ×4 cm间距做干细胞混悬液肌肉注射，每点注射1 mL，沿缺血下肢动脉走行采取多点肌肉注射。

移植后嘱患者患肢运动，注射6 h后起床散步5~10 min，做蹲起运动10次左右等，以后每天坚持。

移植后给药：①前列地尔(北京泰德制药有限公司) 10 μg，1次/d，连用7 d。②红花注射液10 mL，1次/d，连用7 d。③抗生素连用7 d。

主要观察指标：主观指标包括疼痛、肢体冷感、肢体麻木。客观指标包括踝肱比值、间歇性跛行距离、溃疡面积变化、截肢平面变化、经皮氧分压测定和血管造影等。

设计、实施、评估者：设计、实施、评估均为本文作者，均经过正规培训，未采用盲法评估。

2 结果

2.1 主观评价指标治疗效果 移植后12个月评价疗效，本组13例患者中无死亡病例。主观评价指标治疗结果见表1。

表1 单个核细胞移植后23条患肢主观症状的治疗效果
Table 1 Subjective clinical outcome of 23 injured limbs after autologus peripheral blood stem cell transplantation
(n=23, n/%)

Symptom	Disappearing	Relieving	Inefficacy	Total effective rate
Pain	14/61	8/35	1/4	22/96
Cold feeling	16/70	7/30	0	23/100
Numbness	17/74	6/26	0	23/100

n= number of limb

2.2 客观评价指标治疗效果

踝肱比值：增加≥0.5有13条患肢；增加0.3~0.5有5

条患肢；增加0.1~0.3有4条患肢；无变化1条患肢。

经皮氧分压测定：14条患肢移植前和移植后进行经皮氧分压测定，其中增加<0.67 kPa有2条患肢，增加0.67~1.33 kPa有3条患肢，增加1.33~2.66 kPa有7条患肢，增加≥2.66 kPa有1条患肢，无变化1条患肢。

间歇性跛行：在23条患肢中，消失(正常步速下行走500 m以上无症状出现)16条患肢；较移植前增加100 m以上，而又未达到500 m者6条。

溃疡面变化：在3例5条患肢的溃疡面中，3条患肢溃疡面愈合，明显缩小或缩小有2条患肢，无变化0条患肢。

截肢平面变化：1例1条患肢截肢。

血管造影：移植后行数字减影血管造影(Digital subtraction angiography, DSA)或核磁共振有8例9条患肢。病变部位侧支血管丰富有7条患肢，明显增多有1条，有所增多1条，见图1，2。

Figure 1 Digital subtraction arteriography before transplantation
图1 移植前数字减影血管造影

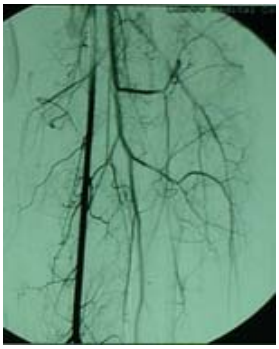

Figure 2 Digital subtraction arteriography after transplantation
图2 移植后数字减影血管造影

2.3 不良事件及副反应 未见骨髓动员并发症，1例患者发生外周血单个核细胞移植并发症，患肢移植部位剧烈疼痛，所有疼痛均于移植后第3天缓解。

3 讨论

3.1 相关知识点及本文结果分析 下肢血管病变患者，常规药物治疗收效甚微，部分患者经支架置入或血管搭桥手术其远期步效也不理想[1-2]。尤其是下肢动脉流出道闭塞而且缺乏代偿性侧支的患者，采用任何手段很难使血管再通[3-4]，近年来国内外学者已经认识到缺血造成的一切后果均可通过侧支循环的建立和血管的新生得到代偿[5-6]。

近年内皮祖细胞(endothelial progenitor cells，EPC)的发现为治疗慢性肢体缺血性疾病带来新的思路。并在该类疾病的治疗中取得突破[7-8]。成年内皮祖细胞大多分布于骨髓，其中骨髓源单个核细胞体外经培养，贴壁生长并表达CD34的纺锤形细胞多为内皮祖细胞[9]。本实验将骨髓细胞植入缺血肢体。发现组织新生血管明显增加。推测内皮祖细胞一方面可增殖分化为内皮细胞，直接参与血管新生，另一方面还能通过自分泌和旁分泌形式产生多种血管生长因子，诱导骨髓中内皮祖细胞的动员释放并募集到缺血组织，多途径地促进血管新生，改善供血，而后者可能是内皮祖细胞移植促进血管新生的主要机制[10]。将干细胞直接注射移植于缺血靶组织，局部高浓度的内皮祖细胞细胞簇有利于其在缺血组织中的存活[11]；而组织的低氧环境，可能还有助于内皮祖细胞的增殖分化，提高内皮祖细胞的促血管新生效应[12]。

本报道中患者14例，共23条患肢，均采用自体外周血干细胞移植，除1例外，患者疼痛，冷感，麻木均得到显著改善。移植后随访12个月，16条患肢间歇性跛行消失，6条患肢行走距离增加，说明自体外周血干细胞移植治疗下肢闭塞性血管疾病有效。术后行血管造影或核磁共振有8例9条患肢。病变部位侧支血管丰富，有7条患肢；明显增多有1条；有所增多1条，患肢溃疡逐渐愈合，经皮氧分压测定及踝肱比值测定改善明显，说明干细胞移植能有效地增加患者下肢的血流。其中1例最终无法避免截肢，可能与闭塞平面高，患肢感染都因素有关[13-14]。

3.2 文章的偏倚或不足 本报告中病例偏少，缺乏远期随访结果，疗效值得进一步证实。同时干细胞动员和移植是否引发肿瘤[6, 15]，内皮祖细胞定向迁移及分化的相关机制、内皮祖细胞移植的时机和具体方式等问题尚需深入研究[16-17]，以利该简单有效的治疗措施应用于临床提供依据。

3.3 提供临床借鉴的意义 本文结果证实了骨髓干细胞移植治疗慢性肢体缺血的可行性，大部分患肢从自体外周血干细胞移植治疗中获益，症状缓解，避免了截肢，明显提高了生活质量。作者采取给患者动员剂集落刺激

因子后，采集外周血中的干细胞，操作简便，创伤小，费用低，移植时不存在组织配型及排斥反应，前景诱人。总之，骨髓干细胞移植治疗慢性肢体缺血是一种安全、可行、可选择的治疗方式。

4 参考文献

[1] Gu YQ, Guo LR. Zhonghua Yixue Xinxi Daobao. 2006;21(2):21.
谷涌泉，郭连瑞．自体干细胞移植在治疗下肢缺血性疾病中的应用及疗效评价[J]．中华医学信息导报，2006，21(2)：21.

[2] Asai J, Takenaka H, Ichihashi K, et al. Successful treatment of diabetic gangrene with topiacl appliaction of a mixture of peripheral blood mononuclear cells and basic fibroblast growth factor. J Dermatol. 2006;33(5):349-352.

[3] Burt RK, Testori A, Oyama Y, et al. Autologous peripheral blood CD133+ cell implantation for limb salvage in patients with critical limb ischemia. Bone Marrow Transplant. 2010;45(1):111-116.

[4] Zhang YH, Dai KY. Linchuang Waike Zazhi. 2006;14(10)：866-868.
张玉浩，戴坤扬．内皮祖细胞在下肢缺血性疾病治疗中的研究现状[J]．临床外科杂志，2006，14(10)：866-868.

[5] Lawall H, Bramlage P, Amann B. Stem cell and progenitor cell therapy in peripheral artery disease. A critical appraisal. Thromb Haemost. 2010.

[6] Moriya J, Minamino T, Tateno K, et al. Long-term outcome of therapeutic neovascularization using peripheral blood mononuclear cells for limb ischemia. Circ Cardiovasc Interv. 2009;2(3):245-254.

[7] Stadtfeld M, Graf T. Assessing the role of hematopoietic plasticity for endothelial and hepatocyte development by non-invasive lineage tracing. Development. 2005;132(1):203-213.

[8] Wu LP, Ma H. Zhongxiyi Jiehe Xinnaoxueguanbing Zazhi. 2008; 6(8):946-948.
武丽萍，马华．血管内皮祖细胞与血管新生[J]．中西医结合心脑血管病杂志,2008, 6(8):946-948.

[9] Zhang XC, He YZ, Li GY, et al. Zhonghua Shiyan Waike Zazhi. 2004;21(7)：871.
张喜成，何延政，李国英，等．肢体缺血大鼠外周血内皮祖细胞的培养与鉴定[J]．中华实验外科杂志, 2004，21(7)：871.

[10] Kajiguchi M, Kondo T, Izawa H, et al. Safety and efficacy of autologous progenitor cell transplantation for therapeutic angiogenesis in patients with critical limb ischemia. Circ J. 2007; 71(2):196-201.

[11] Folkman J. Angiogenesis in cancer, vascu1ar, rheumatoid and other disease. Nat Med. 1995;1:27-30.

[12] Akita T, Murohara T, Ikeda H, et al. Hypoxic preconditioning augments efficacy of human endothelial progenitor cells for therapeutic neovascularization. Lab Invest. 2003;83(1):65-73.

[13] Wang FJ, Du YP, Yang YH, et al. Zhongguo Zuzhi Gongcheng Yanjiu yu Linchuang Kangfu. 2009;13(23):4589-4592.
王富军,杜亚萍,杨艳辉,等.自体外周血干细胞移植糖尿病足36例血管内皮功能检测[J]．中国组织工程研究与临床康复,2009, 13(23): 4589-4592.

[14] Asahara T, Isner JM. Endothelial progenitor cells for vascularregeneration. J Hematother Stem Cell Res. 2002;11(2): 171-178.

[15] Motukuru V, Suresh KR, Vivekanand V, et al. Therapeutic angiogenesis in Buerger's disease (thromboangiitis obliterans) patients with critical limb ischemia by autologous transplantation of bone marrow mononuclear cells. J Vasc Surg. 2008;48(6): 53S-60S.

[16] Pearce WH, Burt R, Rodriguez HE. The use of stem cells in the treatment of inoperable limb ischemia. Perspect Vasc Surg Endovasc Ther. 2008;20(1):45-47.

[17] Rufaihah AJ, Haider HK, Heng BC, et al. Therapeutic angiogenesis by transplantation of human embryonic stem cell-derived CD133+ endothelial progenitor cells for cardiac repair. Regen Med. 2010;5(2):231-244.

ISSN 1673-8225 CN 21-1539/R 2010 年版权归《中国组织工程研究与临床康复》杂志社所有

有关干细胞的学术争鸣：本刊学术部

内容简介	网站点击更多
胚胎干细胞具有全能性，这从一个婴儿如何被从无到有打造出来可见一斑；被科学家单独拎出来后，它们仍旧保持了健全的分化潜能，经正确诱导，能变为人体 220 种细胞的任意一种。人们自然地想到，如果能用这些全能细胞替补人体在疾病中丧失的老弱细胞，人们也许就不用再惧怕帕金森症、糖尿病、心脏病、脊柱损伤等细胞退行性疾病。干细胞，拯救还是摧毁生命？	http://www.crter.org/Html/2010_04_23/2_65650_2010_04_23_104640.html
自 2001 年以后，数以千计的外国患者旅行到中国，寻求接受未经批准、在他们国家没有的干细胞治疗，每人花费 20 万到 30 万人民币不等。而这些能做干细胞治疗的中国医院大多分布在风光明媚的旅游城市，如青岛、杭州、海口，而北京、上海、深圳这种一线大城市也是外国病人青睐之处。看护、翻译、康复治疗等一系列相关产业也先后加入干细胞旅游业的产业链中。中国如何成为国外干细胞移植的热门地点?	http://www.crter.org/Html/2010_04_23/2_65650_2010_04_23_104642.html
随着人口老龄化、社会应激性和全球污染的持续增加 ,以帕金森病为代表的中枢退行性疾病的发病率逐年递增。最近的统计资料显示 ：帕金森病的发病率占总人口的 0. 2%,占 55 岁以上人口 1. 4%,占 75 岁以上人口 3.4%。干细胞移植可以让帕金森病遭遇终结？	http://www.crter.org/Html/2010_04_23/2_65650_2010_04_23_104643.html
干细胞的魅力在于：一旦身体需要，就可按照发育途径通过分裂而产生成熟的体细胞。也许某一天，人们突然发现，人体器官可以在实验室按需要、按流程生产，血细胞、脑细胞、骨骼、心脏、肝、肾、神经等的更换都不成问题。这是不是人类医学的终结梦想？！	http://www.crter.org/Html/2010_04_23/2_65650_2010_04_23_104649.html
多年来，终末期肝病治疗手段包括内科治疗、人工肝和肝移植等。内科常规治疗主要是补充血浆、白蛋白、保肝、利尿等。这些方法虽能暂时改善临床症状，但不能逆转肝细胞数量日益减少导致的肝功能减退。人工肝支持系统分为物理型人工肝、生物人工肝和组合型人工肝治疗，已成为急性肝衰竭治疗的有效方法之一，但对终末期肝病的治疗效果却不尽如人意。原位肝移植是目前治疗终末期肝病的唯一有效手段，但由于供体缺乏而受到严重限制。干细胞移植是终末期肝病的“终结者”?	http://www.crter.org/sites/MainSite/Detail.aspx?StructID=104657